

REHABILITACIÓN ORAL
ESTUDIO DE CASO CLÍNICO

AUTORES

CÉSAR AUGUSTO GUTIERREZ RÚA

SANTIAGO ALZATE

ASESOR (A)

LINA MARIA ALZATE MESA

CORPORACIÓN UNIVERSITARIA MINUTO DE DIOS SECCIONAL BELLO

POLITÉCNICO INTERNACIONAL

FACULTAD DE CIENCIAS HUMANAS Y SOCIALES

TÉCNICA PROFESIONAL EN LA SALUD ORAL

BELLO ANTIOQUIA

2015

Rehabilitación Oral

Estudio de Caso Clínico

Autores

César Augusto Gutiérrez Rúa

Santiago Alzate

Asesor (A)

Lina María Alzate Mesa

Trabajo de grado para optar al título de Técnico Profesional en Salud Oral

Corporación Universitaria Minuto de Dios Seccional Bello

Politécnico Internacional

Facultad de Ciencias Humanas y Sociales

Técnica Profesional en Salud Oral

Bello, Antioquia

2015

Nota de aceptación

Presidente de jurado

Jurado1

Jurado2

Jurado 3

Bello, Antioquia Marzo de 2015

TABLA DE CONTENIDO

1. Dedicatoria.....
2. Agradecimiento.....
3. Introducción.....
4. Planteamiento del problema.....
4.1 Cavity Oral.....
4.2 Rehabilitación Oral.....
4.3 Formulación.....
5. Objetivos.....
5.1 Objetivo General.....
5.2 Objetivos Específicos.....
6. Justificación.....
7. Marco teórico.....
8. Diseño metodológico.....
9. Técnica de Recolección de Información.....
10. Análisis.....
11. Conclusiones.....
12. Recomendaciones.....
13. Bibliografía.....
14. Historia clínica.....

DEDICATORIA

Dedico este proyecto de grados a dios por darme la paciencia y sabiduría para darle conclusión con gran esfuerzo a este proyecto y a mis padres por apoyarme en todo momento para lograr mis objetivos como persona.

(Cesar Gutiérrez)

Este proyecto es dedicado a Dios y padres que gracias a ellos esto fue posible, gracias por darme la posibilidad de estudiar y las ganas de seguir adelante cumpliendo poco a poco mis sueños.

(Santiago Alzate)

AGRADECIMIENTOS

Primero quiero agradecerle a mis padres por todos sus esfuerzos también quiero agradecerle a la cooperación minuto de dios por la oportunidad de brindarnos el tiempo y el espacio para recibir nuestro conocimiento. Quiero agradecer en especial a la profesora Lina María Alzate por su paciencia y colaboración en la elaboración de este proyecto, también a la profesora Diana Solano y al profesor Andrés Toro por brindarnos su experiencia en nuestro proceso de aprendizaje e investigación.

(Cesar Gutiérrez)

Primordialmente quiero agradecer a mis padres ya que sin ellos esto no hubiese sido posible les agradezco por el esfuerzo y amor que me brindan cada día haciendo que mis sueños se hagan realidad, le doy gracias a la corporación minuto de Dios y a los maestros por dedicar su valioso tiempo y por tenernos tanta paciencia ya que tratar con personas no es fácil

(Santiago Alzate)

INTRODUCCIÓN

Este proyecto de grado tiene como eje principal mejorar y corregir la salud de la cavidad oral del paciente para el caso clínico con lo cual se llegara a optimizar, la funcionalidad, la armonía dentaria, la estética y así lograr que el paciente esté más conforme con su estética bucal.

Lo cual permitirá ver que aparato y que proceso es el indicado para trabajar el caso clínico que compete al presente proceso de intervención. Esto mostrara que productos hay, como se llaman, como es su presentación, como se trabaja con ellos, que reacciones químicas surgen, y procesos de transformación de los materiales.

Además desde la perspectiva de la salud oral se asesora al paciente frente a los cuidados que deberá tener en cuenta para que lleve una buena higiene oral, que debe de usar, como lo debe de usar, para así alargar la vida útil del aparato que llevara en boca.

PLANTEAMIENTO DEL PROBLEMA

La cavidad oral:

La podemos llamar boca o también se le conoce como cavidad bucal, esta es una abertura corporal por la cual se ingieren los alimentos y bebidas, está situada en la cabeza y conforma en su mayor parte el sistema estomatognático. La boca está ocupada en su mayor parte por la lengua la cual se encuentra en un estado de reposo, esta cavidad esta conformada por varios órganos que están asociados entre sí.

Todas estas estructuras son independientes aunque estos tienen que ver el uno con el otro desde el punto funcional, por esto se le conoce como un sistema. (Sistema bucal). Este sistema está conformado por los siguientes órganos: dientes, labios, mejillas, paladar blando y duro glándulas saliva, lengua; ellos realizan múltiples funciones

También se debe tener en cuenta el cuidado de esta cavidad, ya que es muy importante mantenerla limpia, hidratada y libre de infecciones, los principales cuidados son:

- Cepillado dental mínimo 2 veces al día (esto para procurar mantener la boca limpia y fresca).
- Uno de hilo dental: para eliminar restos entre las piezas dentales.
- Uso de enjuagues bucales: para cuidar y prevenir infecciones en la mucosa, tejidos en la boca y piezas dentales.
- El objetivo de estos cuidados es mantener una buena higiene oral y eliminar el conocido (Biofilm) y sus nocivos efectos en dientes y encías.

Al no seguir las recomendaciones pertinentes las patologías orales que esto desencadena conlleva a la pérdida de las piezas dentales; aunque esta no es la única causa de la pérdida dental, también los traumatismos, las representaciones sociales erradas, entre otras. Cuando existe pérdida de piezas dentales por lo cual e debe recurrir a la Rehabilitación Oral.

La Rehabilitación Oral:

Consiste en devolver la armonía dental y recuperar la funcionalidad bucal, mediante una prótesis ya sea fija o removible. Cuando se tiene una prótesis en boca la debemos cuidar ya que si esta no se hace se puede incurrir en varias afecciones.

- Lesiones en la mucosa
- Que no se asiente la prótesis
- Desplazamiento de la misma
- Úlcera traumática
- Estomatitis sub-prótesis
- Candidiasis

Por lo anterior se toma un caso clínico de un paciente de 55 años de edad que posee una prótesis en metal acrílico desde hace 2 años , esta no ha tenido una buena higiene oral , lo que se transformó en una mala adaptación de la misma y le ocasionó re absorción ósea lo cual ayuda mas a una mala adaptación de la prótesis trayendo así muchas molestias en la cavidad oral, las cuales no lo dejan realzar bien las funciones en su cavidad oral.

OBJETIVOS

Objetivo General:

Devolver las funcionalidades bucales a un paciente con edentulismo parcial a partir de la rehabilitación oral

Objetivos Específicos:

1. Describir el estado buco dental del paciente
2. Identificar el plan de tratamiento a seguir
3. Analizar el proceso de adaptación a la prótesis en acrílico.

JUSTIFICACIÓN

La importancia del presente trabajo radica en la realización de la rehabilitación oral con el fin de recuperar la salud oral del paciente tanto como las piezas u órganos dentales los cuales no se encuentran presentes en boca, además se busca concientizar al paciente de que cuidados debe de tener en cuenta para recuperar y mantener una buena salud en su cavidad oral para así poder devolverle en su totalidad sus funcionalidades bucodentales y crearle una rutina de higiene bucodental con la cual el paciente se sienta mas cómodo y con una actitud positiva para seguirla paso a paso para que este no vuelva a incurrir en una afección o patología en su cavidad oral .

MARCO TEÓRICO

La cavidad oral también se le puede denominar o nombrar como cavidad bucal, se encuentra ubicada en la parte inferior de la cara, esta es una apertura corporal por la que se le da ingreso a los alimentos sólidos y líquidos como también cualquier elemento que deseemos llevar a nuestro organismo.

Esta cavidad tiene una forma particular ya que es muy semejante a la forma de una herradura, ella abre y cierra de manera que puedan ingresar múltiples elementos tales como, comida y demás pero al cerrar evitamos la salida de los elementos de dicha cavidad.

Esta se encuentra dividida en 2 partes o zonas, cuando el maxilar superior e inferior tienen contacto entre sí (oclusionan). Hay un área comprendida que se denomina boca la cual está en medio de las arcadas dentarias y la otra se le denomina vestíbulo este se ubica entre labios, mejillas y las arcadas dentarias.

Esta cavidad también está limitada antero lateralmente por carrillos mejillas y labios y dorsal mente por la bóveda palatina.

La cavidad oral nos permite realizar múltiples funciones como :

Hablar,

realizar expresiones faciales, comer, Absorber, Producir saliva,

Sentido del gusto

Esta cavidad está compuesta por un sistema de órganos los cuales son:

Los dientes: éstos son un cuerpo duro que está en la mandíbula, este sirve para masticar alimentos o cualquier cosa que deseemos llevar a nuestro organismo, la parte descubierta del diente se conoce como corona y esta está protegida por el esmalte dental, la raíz del diente no está a la vista y la unión de la corona con la raíz se le conoce como cuello.

Mejillas: las mejillas es cada una de las dos prominencias que se encuentran en el rostro debajo de los ojos.

Glándulas salivales: estas glándulas pueden producir hasta un litro y medio de saliva por día, y a medida que vamos envejeciendo esta comienza a disminuir la cantidad de saliva en nuestra boca.

Labios: son la entrada del aparato digestivo y la apertura de la boca, y también pueden servir para hacer gestos o sujetar algo (objeto o cosa)

Paladar duro: está formado por dos tipos de huesos llamados hueso palatino y maxilar, y estos están cubiertos por una membrana mucosa.

Blando: el tejido muscular de este paladar está cubierto por el tejido epitelial y este es un tejido que forma la cubierta de las superficies internas y externas del cuerpo.

Periodoncia de protección: el periodonto o periodoncio de protección es un conjunto de tejidos que forman el órgano de sostén y protección del elemento dentario. Este está sujeto a variaciones funcionales y morfológicas.

Todos estos órganos anterior mente mencionados hacen parte y constituyen en su mayoría el aparato estomatológico y a estos se les une estos órganos los cuales también hacen parte del aparato estomatológico son:

Frenillo: son un tejido conectivo muscular y fibroso, estos están recubiertos por mucosa y evita desplazamiento de órganos como es caso de la lengua.

Lengua: es un órgano con movimiento que se encuentra en la cavidad oral, este nos permite tener el sentido del gusto, además de ser un músculo hidróstato e hidrata la boca ya que no podría realizar acciones sin saliva

encía: es un tejido conectivo formado por fibro-mucosa y está cubierto por epitelio escamoso, la encía cubre el alveolo de los maxilares y esta rodea el cuello de las piezas dentales.

Piso de boca: se limita con la arcada dental inferior, este forma una cavidad donde descansa la lengua y es llamado canal lingual.

Amígdalas: son un tejido en la faringe los cuales protegen las vías respiratorias y son una extensión del tejido.

Faringe: es una parte de la garganta por donde pasan los alimentos y esta va desde el paladar hasta la parte posterior de la lengua.

Maxilar: se ubica en medio del rostro siendo 2 piezas cartilaginosas e óseas formando así la boca donde encajan las piezas dentales.

Senos para nasales: son estructuras que tienen relación con el habla y la respiración, estos forman cavidades aéreas donde vemos el esfenoides, etmoides, huesos frontales y estos dan comunicación a las fosas nasales.

(Escuela de Medicina, Pontificia Universidad Católica de Chile-2013)

Teniendo claro el concepto de cavidad oral y todos sus componentes se debe tener en cuenta la higiene oral, la cual es muy importante por que esta nos ayuda a mantener los órganos y tejidos buco-dentales en óptimas condiciones.

Hay múltiples maneras por las que se puede mantener o alcanzar un óptimo estado bucodental, estos pasos son simples y fáciles de llevar-, ya que si mantenemos la boca sana no sólo brindaría un buen aspecto de la persona si no hacerla sentir más segura con sigo misma.

los cuidados preventivos diarios son:

Realizar buches con agua: esto es recomendado para eliminar los restos más grandes que quedan en boca más comúnmente los restos que están alojados entre los carrillos y encía.

hilo dental: se debe utilizar en cada cepillado, se toma en cada extremo por los dedos medios en una medida de 30 cm aproximadamente y se llevan a las piezas dentales con los dedos índices entre los espacios que existen diente a diente en forma de (C) abrazando el diente para así retirar los restos de alimentos.

Cepillado dental: esta parte es importante no sólo para la limpieza de las piezas dentales y tejidos de la boca si no por que si esto no se realiza adecuadamente podremos maltratar los tejidos y desgastar las piezas dentales. Utilizar un cepillo con cerdas suaves y que tenga un tamaño adecuado para la boca.

El cepillo se pone en un ángulo de 45° posicionándolo desde la encía hasta el final del diente en forma de barrido en los dientes anteriores por dentro y por fuera , en los molares se realiza una forma circular, no debemos olvidar limpiar bien la lengua, carrillos y paladar.

Enjuague bucal: este se realiza con cualquier enjuague de cualquier marca ya que todos son muy similares, se realizan buches durante 40 segundos o 1 min para así asegurarnos de que el producto realizó un buen trabajo y así lograr una boca limpia y fresca.

(Universidad Veracruzana-2011)

La realización de estos pasos son muy importantes ya que si esto no se realiza se puede incurrir a una afección oral y si no le damos su respectiva importancia podemos llegar a perder piezas dentales, hay múltiples formas de llegar a perder piezas dentales , pueden ser producidas por traumatismo este siendo consecuencia de un golpe o accidente el cual pueda afectar (el periodonto), este es el tejido que sostiene el diente. Cuando esté es afectado lo que primero ocurre es que se genera movilidad dental y a su vez degenera el tejido conectivo (periodonto) generando así la pérdida de la pieza. Otros factores son los patológicos como lo es la caries, ésta destruye el tejido dental pasando primero por el esmalte luego la dentina hasta causar la muerte a la pulpa y si esta no se trata ya sea con la endodoncia la que esta encargada de tratar los conductos del diente perderíamos así la pieza dental.

Otros factores son la gingivitis que es la inflamación y sangrado de las encías , si no se trata pasaremos a la periodontitis y esta es la afección del tejido periodontal o sea donde se sostienen las piezas dentales.

Ya cuando existe pérdida de las piezas dentales podemos recurrir al odontólogo el nos brinda un tratamiento y este se conoce como rehabilitación oral.

la rehabilitación oral se considera una especialidad dentro de la rama de la odontología esta se ve inmersa en la restauración y devolución de la estética, funcionalidad y armonía en la cavidad oral mediante combinaciones integrales de varios métodos modernos que son:

prótesis fija: prótesis se caracterizan por ser dento-soportados es decir que solo toman apoyo de los dientes. Este método se realiza desgastando los dientes que están situados en ambos lados del espacio edentulo. Se realiza una especie de corona en metal la cual cubre el diente desgastado y en esta corona se realiza una morfología en cerámica semejando así la morfología del diente perdido, esta se cementa en el muñón o sea el diente desgastado quedando fija y así le devuelve la funcionalidad y la estética dentaria.

prótesis removible: combina materiales como el metal y el acrílico o solo el acrílico estas pueden ser dento- soportadas o mucodento- soportadas o sea que usan la mucosa para fijarse, estas en su mayoría son prótesis parciales, es decir que proporcionan las piezas faltantes, estas como su nombre lo dice pueden ser retirado por los pacientes.

Implantes dentales: son similares a la prótesis fija sólo que esta se usa cuando no hay donde soportar la corona, es decir en vez de desgastar los dientes al lado del espacio edentulo se realiza una perforación donde se introduce un pilar en titanio que reemplaza la raíz del diente y encima de este se pone la corona.

(Universidad nacional de Colombia - 2013)

Todas estas formas de rehabilitación oral tienen su cuidado e higiene, para conseguir un buen funcionamiento de las mismas lo primero es que la prótesis tengan una buena adaptación ya que estas transmiten fuerza a las encías, dientes y hueso, este proceso tarda varias semanas.

Los cuidados e higiene se realizan después de cada comida debemos lavar prótesis y también la boca. La prótesis debe limpiarse por lo menos una vez al día con un cepillo de nilón y bicarbonato ya que si lo hacemos con un dentífrico este es abrasivo lo cual desgastara la prótesis y acortara su vida útil, las partes

metálicas en especial la superficie que tiene contacto con una pieza dental la debemos limpiar con hisopos de algodón impregnados de alcohol hasta quedar brillante.

Es importante a la hora de ir a dormir quitar la prótesis para que puedan descansar los tejidos , la prótesis la podemos dejar en un vaso con agua y ponerle unas pastillas desinfectantes para así mantener higiénica la prótesis, si no se siguen estos pasos se podrá incurrir a unas patologías como las siguientes:

Úlcera traumática: es una lesión de la mucosa y Está se puede dar en cualquier parte de la boca y son como una especie de manchas con puntos rojos e inflamaciones que causan pérdida al tejido superficial y están implicados los traumas y alteraciones causadas por virus y tóxicos.

(Universidad autónoma de Paraguay-2005)

Estomatitis sub-prótesis: esta se trata de la inflamación de la mucosa causada por la prótesis en las partes que tiene contacto la mucosa sobre la base de la prótesis o sea donde se da la muco-soportación de la prótesis, esta se ve como un enrojecimiento de la mucosa y se convierte en factor de riesgo para lesiones pre-malignas y malignas en la cavidad oral.

(Universidad de los andes Venezuela- 2005)

Candidiasis: es una infección micótica o sea una infección provocada por hongos y estas causan infecciones superficiales y afectan las membranas mucosas generando así malestar e inflamación por gérmenes presentes en la boca, estos necesitan humedad para proliferar y la boca provee ese medio ambiente perfecto para que crezca el hongo.

(Biasoli, M, p,2-2009)

RESULTADOS

Dado Lo anterior por medio de este procedimiento que consiste en un correcto diagnóstico del paciente, que patologías tiene y si es apto para realizar un procedimiento como el descrito anteriormente.

El paciente que se tiene para el caso clínico es una persona que tiene 56 años de edad el cual ya tenía una prótesis removible fabricada en metal -acrílico la cual no le dio el cuidado pertinente y adecuado para mantener en correcto funcionamiento su dispositivo de rehabilitación

La cavidad oral del paciente se encontraba en estas condiciones:

Piezas dentales presentes en boca en la arcada superior son:

13 - resinas en todas las superficies en buen estado

15 - amalgama (o.m.d) buen estado

16 - amalgama (o.v.m) buen estado

23 - resina todas las superficies en buen estado

27 - amalgama (m.d.o) buen estado

Piezas dentales no presentes en boca en la arcada inferior son :

35 - extraído

36 - extraído

46 - extraído

Las demás piezas que si están presentes en boca están sanas

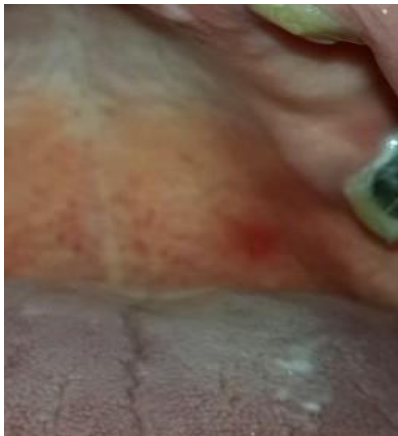-desgaste en antero inferiores

-abrasión

- índice de placa del 100 %

- marca o huella dejada por la prótesis

- patología encontrada: ulcera pos-prótesis



Se encontró una pequeña afección ulcerosa en el paladar en la zona izquierda adyacente al sector donde se apoya la prótesis. Esta ulceración fue generada por la desadaptación y movimiento de la prótesis en boca.

Esta desadaptación no solo se generó por el ingreso de comida a la zona de apoyo de la prótesis sino también por el deterioro de la prótesis, otro factor importante fue el proceso natural que se da en boca llamado reabsorción ósea, es decir el desgaste del hueso en la zona edentula reduciendo así la zona de muco-soportacion de la prótesis.

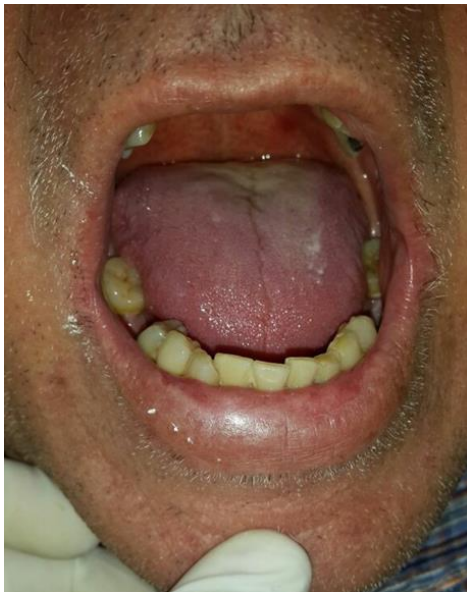Las piezas dentales que están presentes en boca se pueden utilizar como puntos de apoyo y sujeción para la prótesis, aunque estas piezas se notan con cierto descuido de higiene por parte del paciente.

Luego de haber realizado el diagnóstico del paciente se determinó que si es apto para la realizarle la rehabilitación oral por medio de una prótesis removible hecha en acrílico

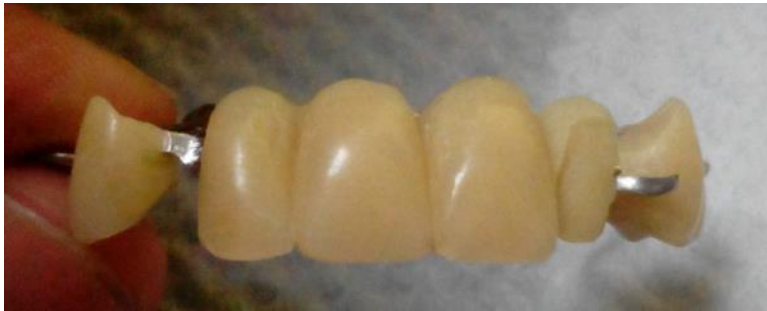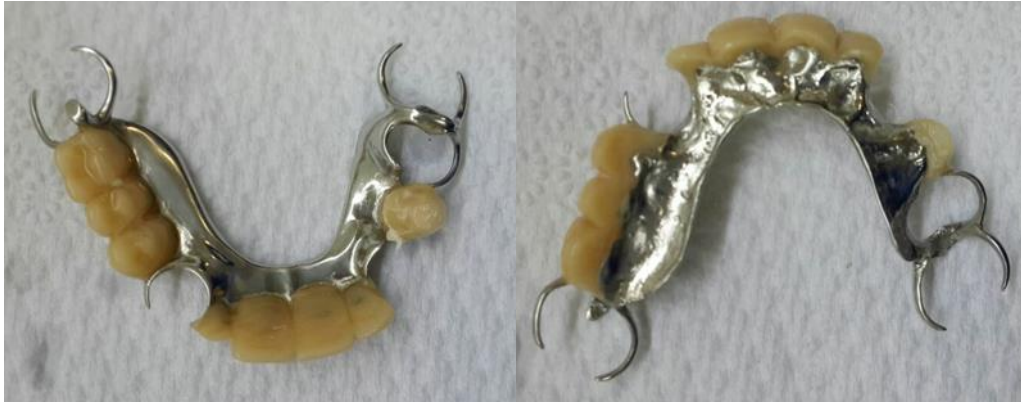La cual se decidió realizar puesto que las propiedades físico -químicas pueden mejorar las funciones bucodentales del paciente y también teniendo en cuenta el factor económico dado por los recursos del paciente.

Los pasos del tratamiento son:

-diagnostico de la cavidad oral



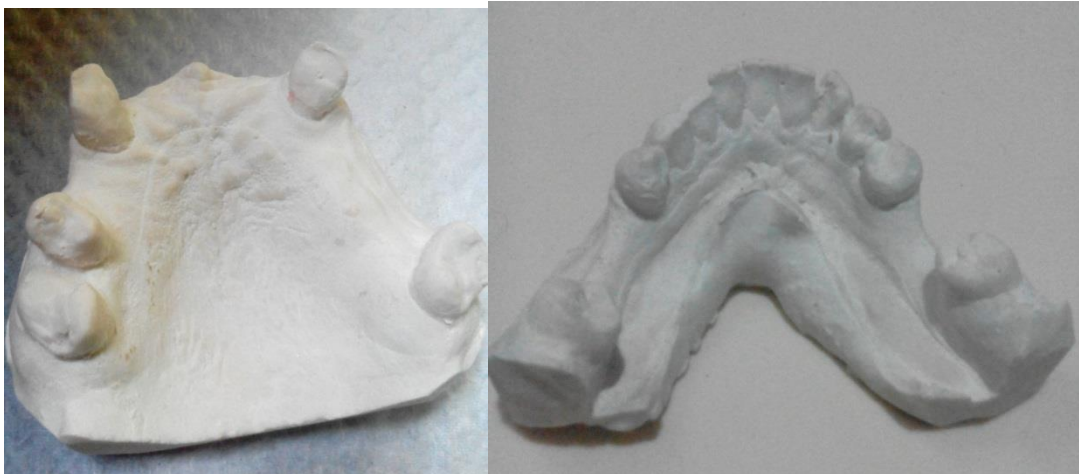-revisión de la prótesis que tenía el paciente



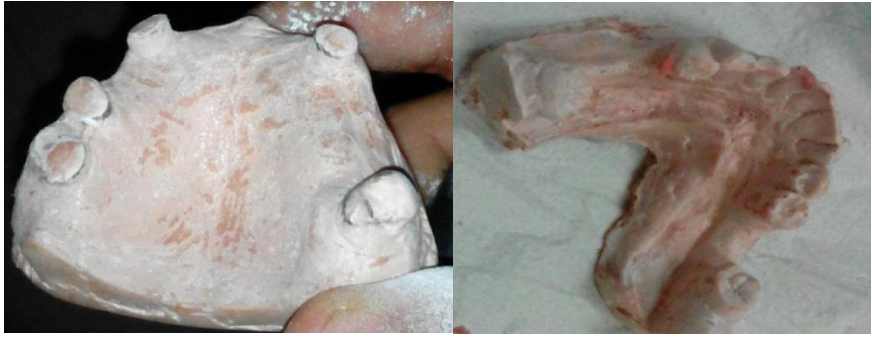-toma de impresiones

-vaciado de impresiones

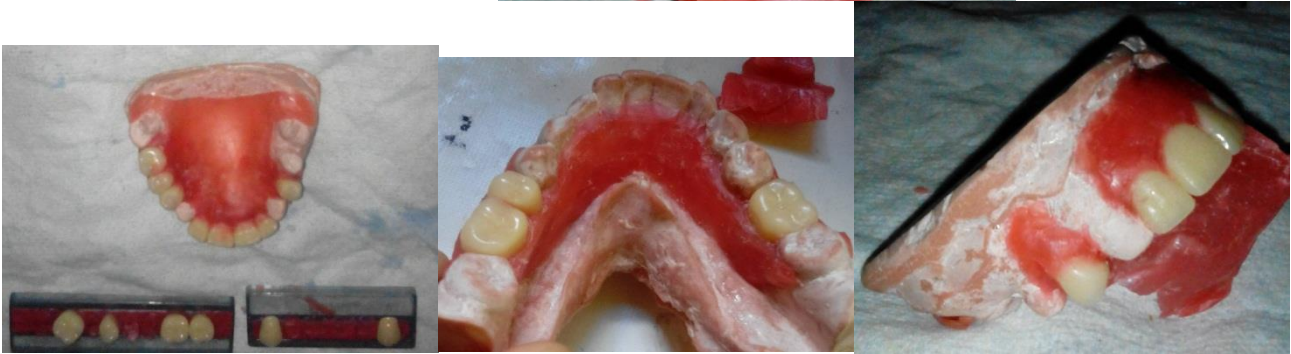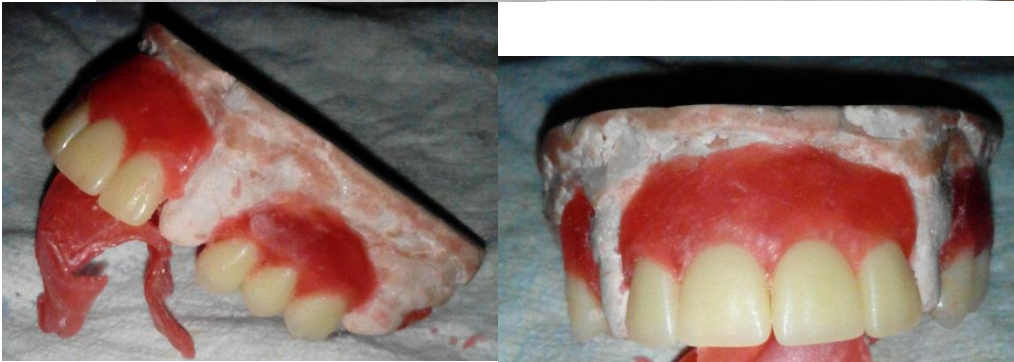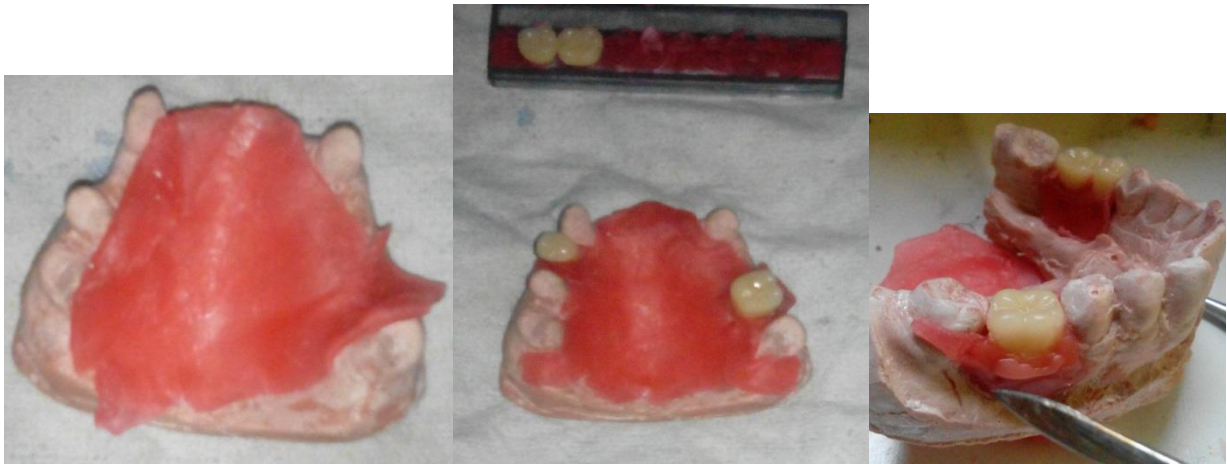-modelos de estudio:



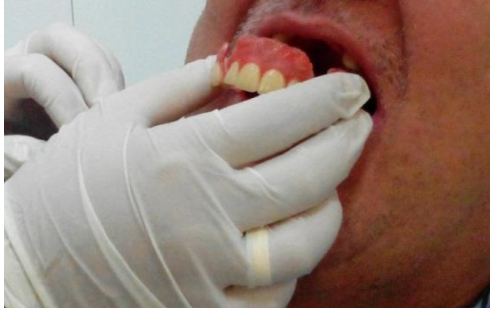-modelos de trabajo:



-encerado y enfilado de dientes:



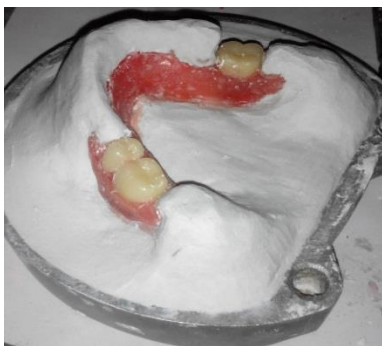-prueba de la prótesis en cera:



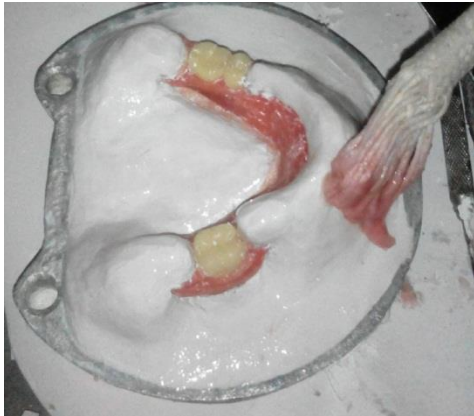
- confección de la Prótesis en acrílico.

1-enmuflado


Se cubre de yeso toda la superficie menos los dientes y la cera



Se aísla el yeso para que no se pegue con la otra capa de yeso



Se pintan con yeso muy fluido los dientes



Se termina de llenar la campana de la mufla hasta el borde y se tapa la campana



Ya después de fraguado los yesos se ponen las campanas de la mufla en la prensa y se sumergen en agua caliente para derretir la cera



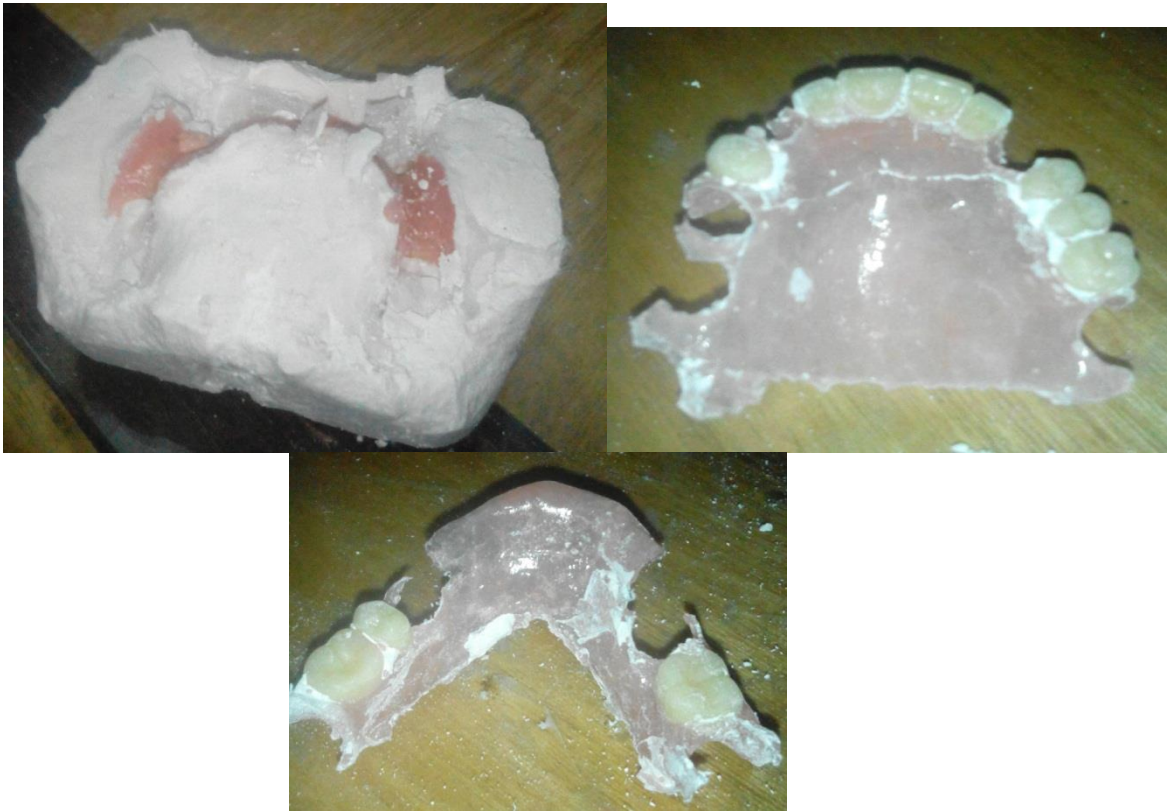Se lava la cera restante con jabón para eliminarla y poder empacar el acrílico



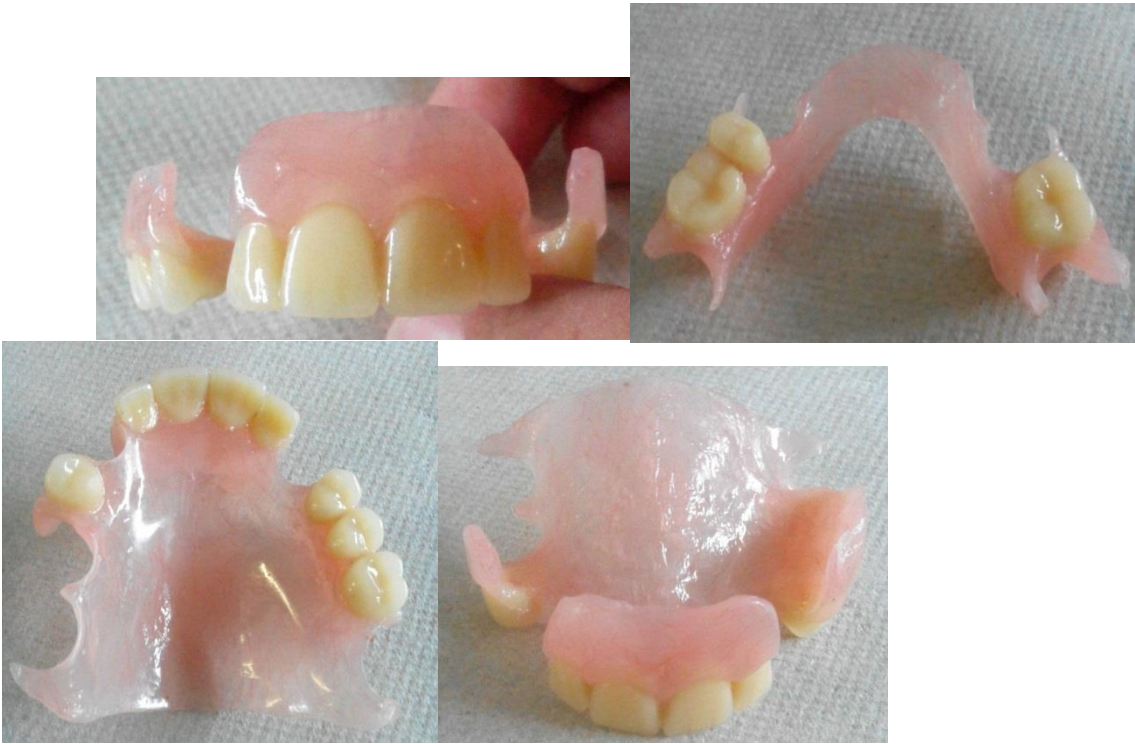Luego de empacar el acrílico se lleva de nuevo a la olla por 45 minutos para que el acrílico sufra la termo polimerización



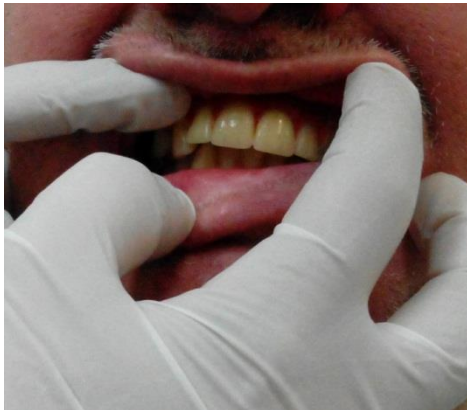Luego de la termo polimerización se deja enfriar sola la mufla y se procede a extraer la prótesis con cuidado de no fracturarla



Luego de haberlas extraído se pulen y se brillan



Ya por último se realiza la prueba en boca y se le realizan algunos ajustes como rebajar los bordes que le produzcan molestias al paciente.



Proceso de adaptación

Se le realizo al paciente un seguimiento por un lapso de tiempo de dos meses con unas revisiones periódicas cada 15 días

1- Primera revisión :

El paciente manifiesta que la prótesis le talla y que se cansa rápido por mantenerla en boca
-trabajo realizado: se le rebajo un poco a la prótesis, se le dio elementos de higiene oral y se le dio recomendaciones de uso para controlar la afección ulcerosa causada por la desadaptación de la prótesis anterior

2- Segunda revisión :

El paciente manifiesta ha cedido un poco y que no le molesta tanto
-trabajo realizado se le reviso la prótesis junto la afección ulcerosa y esta afección ya había desaparecido.

3-tercera revisión:

El paciente manifiesta que la prótesis ya casi no le produce molestias y que se esta acostumbrando a las recomendaciones para mantener una buena salud oral.

- Trabajo realizado : revisión de la prótesis y se le dio otra dotación de implementos de higiene oral

4-Cuarta revisión:

El paciente manifiesta que la prótesis no le produce molestias y que ya se adaptó a la prótesis.

Palabras del paciente:

Me encuentro muy satisfecho con el producto y el resultado de este , me siento mas tranquilo a la hora de comer , hablar o realizar cualquier función que pueda realizar con mi boca ...Muchas gracias por todo

Comparación entre ambas prótesis

- **Prótesis metal-acrílico**

- higiene más laboriosa
- Menor volumen de estructura
- Mayor resistencia
- Es muy limitada por los ganchos
- El metal le produce molestias a la lengua
- Menos estética
- Difícil de reparar
- Más costosa

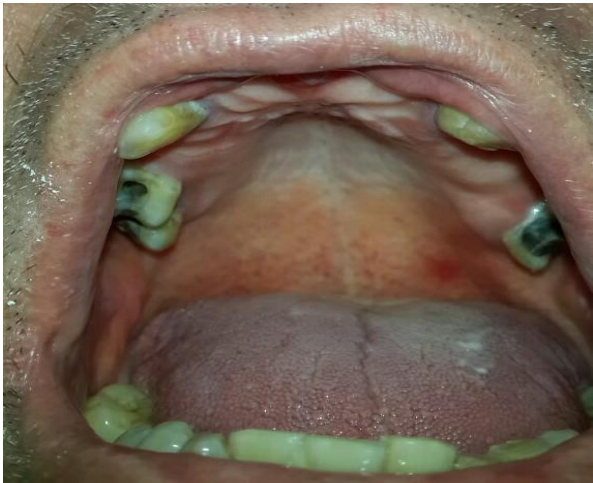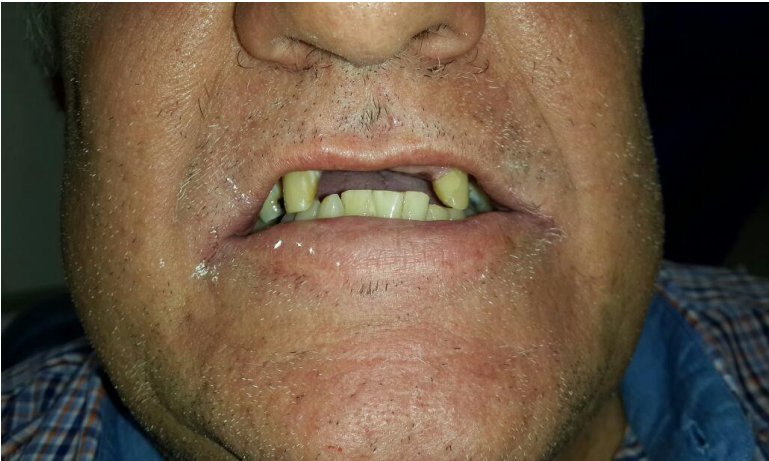- Por su rigidez tarda más en adaptarse.

- **Prótesis en acrílico**

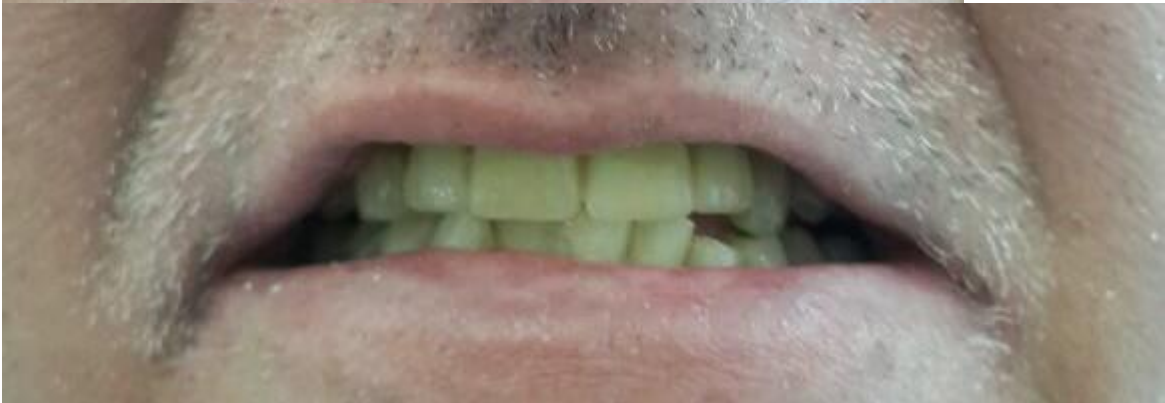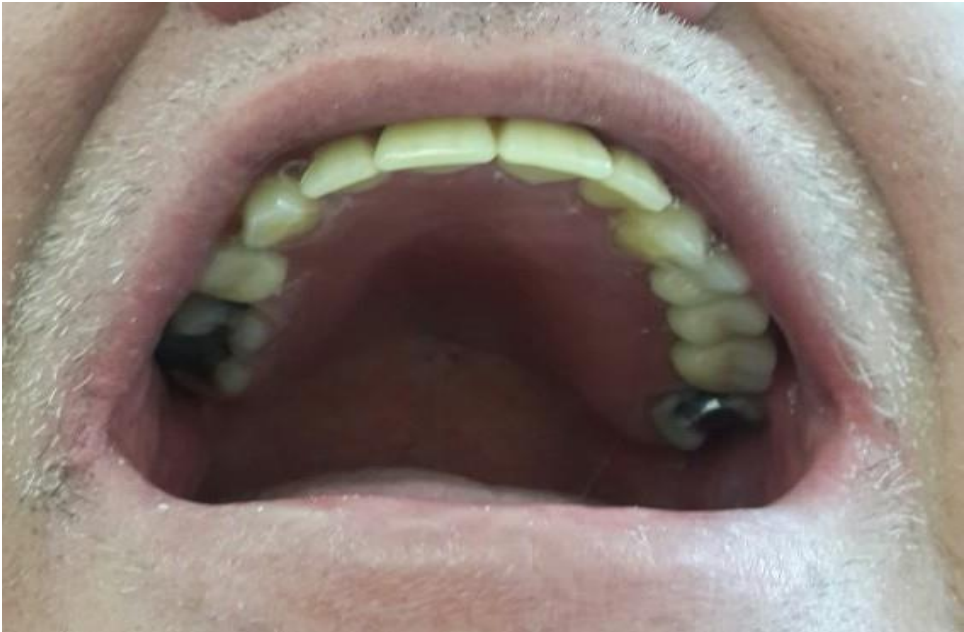- fácil de realizarle la higiene
- es más estética
- no posee metal
- su aspecto es más natural tanto en color y translucidez
- fácil de trabajar
- fácil de reparar
- es menos costosa
- se adapta más fácil
- estabilidad dimensional en y fuera de los tejidos

Antes y después del paciente

Antes:



Después



CONCLUSIONES.

En el proceso de intervención y rehabilitación oral con el paciente se puede determinar o dar como conclusión que se le devolvieron sus funcionalidades bucales mediante un amplio análisis de que la prótesis en acrílico se adaptó más fácil a la cavidad oral del paciente y que por sus propiedades físico químicas son más apropiadas para el paciente teniendo en cuenta su capacidad económica.

- una mala higiene oral puede ayudar al proceso de desadaptación de la prótesis

- un buen cuidado e higiene contribuyen a la vida útil de la prótesis

- el paso del tiempo también es un factor de desadaptación de la prótesis por la reabsorción ósea.

-se observó cambio en la actitud del paciente por el tratamiento

- el cuidado de la cavidad oral es muy importante para no incurrir a ninguna de las patologías anteriormente dichas

Se debe:

- visitar periódicamente al odontólogo

-seguir correctamente los pasos de la correcta higiene oral.

BIBLIOGRAFÍA:

Escuela de Medicina, Pontificia Universidad Católica de Chile-2013. Recuperado de:

<http://www.encyclopediadetareas.net/2014/01/aparato-estomatognatico.html?m=1>

Universidad Veracruzana -2011. Recuperado de:

<https://www.google.com.co/url?sa=t&source=web&rct=j&ei=6oUDVfiDL0WvggShq>

IHoBw&url=http://www.uv.mx/personal/abarranca/files/2011/06/Manual-de-tecnicas-de-Higiene-Oral.pdf&ved=0CB4QFjAA&usg=AFQjCNHRRi2U_z8lsaQNZFvZ9itoMk_n_Q&sig2=IY2rZintJ2pJT0Mn5LIbpw

Universidad Nacional de Colombia – 2013. Recuperado de:

<https://www.google.com.co/url?sa=t&source=web&rct=j&ei=wIcDVcToNcyiNuWSg>

NAL&url=http://www.odontologia.unal.edu.co/docs/habilitacion/guia_atencion_rehabilitacion_oral_abril_2013.pdf&ved=0CBsQFjAB&usg=AFQjCNGWBmmZw-mMD0qSJsSm4PWY1FQMlg&sig2=75cv1HNpcayEDRfyaBKJPw

Universidad autónoma de Paraguay -2005. Recuperado de:

<https://www.google.com.co/url?sa=t&source=web&rct=j&ei=FlkDVfnCOYiiNvH4g>

4AI&url=http://sisbib.unmsm.edu.pe/bvrevistas/dpl/v03n02/pdf/a09.pdf&ved=0CCk
QFjAE&usg=AFQjCNGgjPlqhfB6fl7H_tKbNyqd1aN7cQ&sig2=TcMee_d2WiZ6V
wmnoy5Bpg

Universidad de los andes Venezuela- 2005. Recuperado de:

<https://www.google.com.co/url?sa=t&source=web&rct=j&ei=bFoDVergGsWmgwT>

mvoSQCA&url=http://www.saber.ula.ve/bitstream/123456789/24811/2/articulo2.pdf
&ved=0CD4QFjAJ&usg=AFQjCNHvPn_cQ5r_y3W0ryr1qA4RroqsAQ&sig2=kaN
VoRK7qwwYzyO-QZjBNA

Biasoli, M. (2009). Recuperada de:

<https://www.google.com.co/url?sa=t&source=web&rct=j&ei=pYsDVeWOL8GTNsX>

hgKgl&url=http://www.fbioyf.unr.edu.ar/evirtual/file.php/118/MATERIALES_2013
/TEORICOS_2013/CANDIDIASIS_2013-
1.pdf&ved=0CCgQFjAC&usg=AFQjCNffOYZqiRYeRKVgK5HpuNNgZsmgGQ&
sig2=AQn6Mqm8HRUDQA53lxI6zg

ANEXOS

Historia clínica



Rotación Clínica III

HISTORIA CLÍNICA ODONTOLÓGICA

FECHA 20/11/18

1. DATOS PERSONALES

Nombre completo: Tabio León Quiroz Mejía Edad: 56
 Fecha nacimiento: Día 31 Mes 09 Año 1962 Lugar: Bogotá (Col)
 Identificación CC: 71 RC: 0001 Otros: Nº 488478
 Dirección residencia: Calle 20 Sur # 36-90 Teléfono: 357-7132

2. MOTIVO DE CONSULTA: Baja que me pierdan los dientes

3. ENFERMEDAD ACTUAL: paciente asintomático al cual desea que le realicen tratamiento protésico

4. ANTECEDENTES MEDICOS Y ODONTOLÓGICOS

4.1. Antecedentes personales		SI	NO	4.2. Antecedentes familiares		SI	NO
1. Hepatitis		<input checked="" type="checkbox"/>		1. Diabetes mellitus		<input checked="" type="checkbox"/>	
2. Diabetes		<input checked="" type="checkbox"/>		2. Hipertensión		<input checked="" type="checkbox"/>	
3. Hipertensión arterial		<input checked="" type="checkbox"/>		3. Epilepsia		<input checked="" type="checkbox"/>	
4. Epilepsia, otras del sistema nervioso		<input checked="" type="checkbox"/>		4. Cáncer		<input checked="" type="checkbox"/>	
5. Afecciones digestivas		<input checked="" type="checkbox"/>		5. Otros (cuales?)		<input checked="" type="checkbox"/>	
6. Afecciones cardíacas		<input checked="" type="checkbox"/>		6. Otros (cuales?)		<input checked="" type="checkbox"/>	
7. Afecciones respiratorias		<input checked="" type="checkbox"/>		7. Otros (cuales?)		<input checked="" type="checkbox"/>	
8. (VIH) SIDA		<input checked="" type="checkbox"/>		8. Otros (cuales?)		<input checked="" type="checkbox"/>	
9. Enfermedades de transmisión sexual		<input checked="" type="checkbox"/>					
10. Hospitalizaciones, drogas		<input checked="" type="checkbox"/>					
11. Alergias (medicamentosas, otras)		<input checked="" type="checkbox"/>					
12. Amigdalitis		<input checked="" type="checkbox"/>					
13. Infecciones orales		<input checked="" type="checkbox"/>					
14. Herpes		<input checked="" type="checkbox"/>					
15. Fracturas-accidentes		<input checked="" type="checkbox"/>					
16. Está tomando algún medicamento?		<input checked="" type="checkbox"/>					
17. Está embarazada?		<input checked="" type="checkbox"/>					
18. Otros, Cuales?							

Observaciones: paciente en tratamiento protésico

5. HABITOS Y OTROS	SI	NO	SI	NO	SI	NO	SI	NO
Cigarrillo	<input checked="" type="checkbox"/>		Tinto	<input checked="" type="checkbox"/>	Morder canchales	<input checked="" type="checkbox"/>	Queilostagia	<input checked="" type="checkbox"/>
Alcohol	<input checked="" type="checkbox"/>		Succión digital	<input checked="" type="checkbox"/>	Respiración oral	<input checked="" type="checkbox"/>	Piercing	<input checked="" type="checkbox"/>
Alvionógenos	<input checked="" type="checkbox"/>		Biberón	<input checked="" type="checkbox"/>	Onicofagia	<input checked="" type="checkbox"/>	Otros (cuales)	<input checked="" type="checkbox"/>

5.1 HABITOS DE HIGIENE ORAL	SI	NO	Veces al día	SI	NO	Veces al día
Capilado	<input checked="" type="checkbox"/>		<u>2</u>	Seda dental	<input checked="" type="checkbox"/>	
¿Hace cuánto fue su última visita al odontólogo? <u>1 año</u>						

6. TEJIDOS INTRA Y EXTRAORALES. Marque si los encuentra normales o no y explique si es necesario

	SI	NO	SI	NO	SI	NO	SI	NO
Lengua	<input checked="" type="checkbox"/>		Piso de boca	<input checked="" type="checkbox"/>	Amígdalas	<input checked="" type="checkbox"/>	ATM	<input checked="" type="checkbox"/>
Cañales	<input checked="" type="checkbox"/>		Paladar	<input checked="" type="checkbox"/>	Labios	<input checked="" type="checkbox"/>	Otros (cuales)	<input checked="" type="checkbox"/>


pequeña afeción ulcerosa en la zona del paladar blando

¿HA HABIDO SI O NO SI LO PRESENTA EN BOCA O NO

7. ANALISIS INTRADURAL	SI	NO	SI	NO	SI	NO
Adición		X	Abstracción	X	Cálculos subgingivales	X
Erosión		X	Retracciones gingivales	X	Otros (Cuales)	
Abrasión	X		Cálculos supragingivales	X		

Observaciones: depósito de calcio

8. ODONTOGRAMA



Observaciones o hallazgos de lesiones en tejidos duros:

9. ÍNDICE DE PLACA BACTERIANA

100%



Buena Regular Deficiente X

10. DIAGNÓSTICO edentulo total

11. PRONÓSTICO favorable

12. PLAN DE TRATAMIENTO protod parcial superior e inferior

13. PACIENTE REMITIDO A:

14. EVOLUCIÓN:

FECHA	HORA	PROCEDIMIENTO REALIZADO	FIRMA ODONTÓLOGO	FIRMA ESTUDIANTE	FIRMA PACIENTE
3-11-17	9:00 am	examen odontológico, toma de impresiones superior e inferior, selección de colares	[Firma]	[Firma]	[Firma]
3-12-17	9:00 am	preparación de dientes	[Firma]	[Firma]	[Firma]
9-12-17	9:00 am	instalación de prótesis superior e inferior, paciente satisfecho	[Firma]	[Firma]	[Firma]

CONSENTIMIENTO INFORMADO

Yo, Fabio Ben Suárez Mejía identificado con C.C. N° 14.681.149 Los Bosa valle, acepto el tratamiento anteriormente descrito brindado por un estudiante de Salud Oral de UNIMINUTO y el Politécnico Internacional, bajo la asesoría directa del Odontólogo docente, acepto que fui informado adecuadamente acerca del tratamiento a recibir.

[Firma] Firma del paciente o acudiente

[Firma] Firma del estudiante

[Firma] Firma del docente

