

**MEJORAMIENTO DE LA CALIDAD DE VIDA A PARTIR DE UNA
REHABILITACIÓN PROTESICA; (ESTUDIO DE CASO CON PACIENTE DE 73
AÑOS DE EDAD DEL BARRIO SANTA CRUZ
DE LA CIUDAD DE MEDELLIN)**

AUTORES (AS)

MONICA MARIA LOAIZA CÁRDENAS

KAREN FERNANDA GARCIA ARIAS

ASESORA

LINA MARIA ALZATE MESA

**CORPORACIÓN UNIVERSITARIA MINUTO DE DIOS SECCIONAL BELLO-
ANTIOQUIA**

POLITECNICO INTERNACIONAL

FACULTAD DE CIENCIAS HUMANAS Y DE LA SALUD

TECNICA PROFESIONAL EN MECANICA DENTAL

BELLO - ANTIOQUIA

2014

**Mejoramiento De La Calidad De Vida a Partir De Una Rehabilitación Protésica;
(Estudio De Caso Con Paciente De 73 Años De Edad Del Barrio Santa Cruz De La
Ciudad De Medellín)**

**Trabajo De Grado Para Optar Al Título De Técnico Profesional En Mecánica
Dental**

**Corporación Universitaria Minuto De Dios
Politécnico Internacional
Facultad De Ciencias Humanas Y De La Salud
Bello- Antioquia
2014**

NOTA DE ACEPTACIÓN

Presidente del jurado

Jurado

Jurado

Jurado

Fecha

DEDICATORIA

A mi esposo que es mi apoyo en todo momento

Y me da fuerzas para hacer las cosas mejor.

A mi hija porque con su sonrisa me da tranquilidad

Y me inspira a hacer cosas nuevas.

Mónica María Loaiza.

A mi madre que me motivo y me apoyo a salir adelante y realizar todo de la mejor manera posible y así poder lograr mi sueño.

Karen García Arias.

AGRADECIMIENTOS

Es esta la oportunidad para expresar nuestros agradecimientos a:

DIOS fuente suprema de toda sabiduría;

A la Señora Fabiola López López por permitirnos llevar a cabo nuestro proyecto con su caso de rehabilitación oral, colaborándonos con toda su disposición.

La docente Lina Alzate Zapata por su permanente apoyo para el desarrollo del estudio; sus permanentes sugerencias para desarrollar y mejorar el informe nos permitieron sacarlo adelante.

Al docente Julio Cesar Salazar por sus constantes consejos, y ayudarnos en todo el transcurso de la elaboración de las prótesis dentales.

A ellos, nuestro más sincero agradecimiento por que sin su colaboración y dedicación hubiese sido imposible realizar este proyecto de grado.

CONTENIDO

Introducción.....	7
Planteamiento del problema.....	9
Formulación del problema.....	10
Objetivos: general y específicos.....	11
Justificación.....	12
Marco Teórico.....	13
Diseño Metodológico.....	23
Resultados.....	26
Análisis del problema.....	31
Conclusiones.....	34
Recomendaciones.....	36
Referencia bibliográfica.....	38
Anexos.....	39

INTRODUCCIÓN

Este proyecto de grado tiene como principal propósito de estudio rehabilitar oralmente a una señora de escasos recursos económicos del barrio Santa Cruz de la ciudad de Medellín;(doña Fabiola López López con C/c Número 24*846.296) de 73 años de edad; quien se ha dedicado toda su vida a ser ama de casa; compartiendo con sus hijos y su difunto esposo toda su sabiduría de madre; se lleva a cabo con la finalidad de establecer una propuesta de apoyo y colaboración con el adulto mayor de nuestra sociedad que a menudo son tan ignorados por el entorno donde habitan.

Todo este proyecto se fundamenta en el desarrollo de una pregunta “A partir de una buena rehabilitación oral y un trabajo personalizado de promoción de salud y prevención de la enfermedad (PyP) ¿Se puede contribuir al mejoramiento de la calidad de vida de una señora de 73 años de edad?

Para este interrogante seguramente surgen muchas respuestas pero; vale la pena destacar el tratamiento de ella que procede a nuestra profesión de Mecánica Dental; en aspectos teóricos, prácticos, de forma como lo vamos a plantear en las siguientes partes del proyecto, en nuestras propuestas haremos notar la incorporación de otras disciplinas, que sin duda se unen a ella al tratar sobre todo el tema de odontología.

Intentaremos poner en evidencia la necesidad de adquirir unas prótesis dentales funcionales y estéticamente adecuadas para los pacientes de edad avanzada; citando teorías de algunos autores que nos demuestran las consecuencias del edentulismo; las alteraciones que produce en la autoestima y en la parte física del ser humano.

Teniendo claro los beneficios que pretendemos lograr al cumplir nuestros objetivos; el sentido final de esta tesis es mejorar la dignidad de una persona del barrio de Santa Cruz que a pesar de sus necesidades económicas; y su salud sigue buscando motivos para seguir viviendo

Con el objetivo de llenar todas las expectativas de la señora Fabiola Lopez frente a su rehabilitación protésica; porque no cabe duda de que una persona con una boca sana y agradable es una persona más feliz y con más razones por sonreír.

El éxito o fracaso de una restauración dental depende del complemento que surge entre el odontólogo y el laboratorista dental; la firmeza y constante comunicación entre ambos para obtener los mejores resultados es la clave para el triunfo de un tratamiento en boca. Pretendemos mostrar un plan formativo que logre concertar las necesidades específicas de la señora Fabiola tomando prácticas de laboratorio dental como objeto de estudio.

PLANTEAMIENTO DEL PROBLEMA

La rehabilitación oral se entiende como:

La restauración y el mantenimiento de la función oral, la estética, la comodidad, armonía, el aspecto y la salud del paciente por medio de la restauración de los dientes naturales ya sea por grandes destrucciones o solucionar problemas estéticos y/ o reemplazo de dientes perdidos. Buscando siempre una oclusión y función correcta estableciendo una estrecha relación con todas las especialidades odontológicas (Mezzomo,E.2010.,p.8).

Debido a lo anteriormente definido las rehabilitaciones orales conllevan a que se haga todo un diagnóstico y preparación de un plan de tratamiento por parte del odontólogo tratante para luego pasar a manos del laboratorista dental que construye paso a paso las prótesis dentales o la aparatología requerida.

Como Técnicos Profesionales en Mecánica Dental se tiene la responsabilidad y el compromiso social de contribuir a la disminución de las necesidades de las personas en situación de vulnerabilidad que según sean sus características tanto físico como emocional, encontrado en lo físico el detrimento general, un deterioro de la cavidad oral, ocasionando la pérdida de las piezas dentales, para lo cual recuperarlas conlleva a un tratamiento protésico que no es asequible a este tipo de población de esta forma mejoramos la calidad de vida de personas de escasos recursos económicos con deficiencias en su cavidad oral, las cuales por lo anteriormente mencionado no pueden acceder a una rehabilitación protésica.

En la ciudad de Medellín, del departamento de Antioquia, en el barrio Santa Cruz, habita una señora de 73 años de edad la cual perdió todas sus piezas dentales a la edad de 20 años, debido a la carencia de conocimientos de las personas tratantes; el lugar donde habitaba era un pueblo llamado Pacora, Caldas.

La extracción de las piezas dentales se realizó debido a una neuralgia que abarcaba la mayor parte de su rostro, donde el dolor se localizaba en mayor medida en su cavidad oral. La paciente toda su vida ha recibido dos tratamientos protésicos y con sus últimas prótesis lleva 20 años lo cual está en un desgaste total y no le permite una correcta funcionalidad en su sistema

estomatognatico. Motivo por el cual se generara un plan de tratamiento para una total rehabilitación oral de la paciente, además se realizará un seguimiento a su adaptación, para así analizar los motivos por los cuales no ha prestado mayor interés a sus prótesis anteriores y por consiguiente a través de un trabajo personalizado de Promoción de la salud y Prevención de la enfermedad (P y P) motivar a la paciente para que cuide su cavidad oral.

FORMULACIÓN DEL PROBLEMA

A partir de una buena rehabilitación oral y un trabajo personalizado de Promoción de la salud y Prevención de la enfermedad (PyP). ¿Se puede contribuir al mejoramiento de la calidad de vida de una señora de 73 años de edad?

OBJETIVO GENERAL

Analizar como la rehabilitación oral contribuye a la calidad de vida de un paciente de 73 años de edad del barrio Santa Cruz de la ciudad de Medellín.

OBJETIVOS ESPECÍFICOS

- Identificar el tipo de tratamiento protésico a partir de la observación del estado de su cavidad oral.
- Analizar el proceso de adaptación a sus nuevas prótesis.
- Describir los factores que incidieron para que no hubiera cuidado sus prótesis anteriores.
- Motivar a la paciente a través de un trabajo personalizado de Promoción de la salud y Prevención de la enfermedad (P y P, al cuidado de sus nuevas prótesis dentales).

JUSTIFICACIÓN

La importancia de conservar la cavidad oral en perfectas condiciones radica en la buena higiene oral, esto se logra creando conciencia de buenos hábitos, yendo periódicamente al odontólogo y realizando un lavado adecuado tres veces al día y haciendo el uso de la seda dental y así prevenir enfermedades orales.

Los pacientes deben recordar la importancia social y laboral de los dientes.

Concientizándose, como las alteraciones de la boca, generalmente no producen inhabilidad física, pero si afectan socialmente la imagen corporal, debilitan la autoestima, y por lo tanto la seguridad en las relaciones humanas. (Gutierrez,AJ.1999.,p.39)

La higiene oral es una prioridad en nuestras vidas como seres humanos, pues una dentadura sana y limpia es una carta de presentación, cambiando incluso nuestra actitud y dándonos más seguridad.

Con esta problemática de no llevar una higiene oral adecuada como resultado se tiene personas que con un deterioro en su cavidad oral, patologías avanzadas y con el pasar del tiempo quedan sin dentadura no solo por tener conocimientos errados de lo que es higiene oral y su importancia, sino también por los escasos recursos económicos para llevar acabo un tratamiento odontológico por sus elevados costos.

Se pretende con este proyecto buscar el mejoramiento físico y mental de una paciente de edad avanzada que no posee los medios económicos suficientes para cambiar sus prótesis dentales con las cuales ya lleva 20 años y así poder facilitarle un estado bucodental como lo requiere.

La sola funcionalidad de la prótesis ya significa calidad de vida y por lo tanto salud para el paciente; pero además de esto, las prótesis dentales contribuyen en gran parte a la restauración de las funciones del aparato estomatognatico las cuales son vitales para el ser humano desde el inicio de la vida como la deglución, la respiración, la succión, la fono articulación y estas permiten establecer una relación efectiva y alimenticia con el medio ambiente.

MARCO TEÓRICO

La rehabilitación oral es muy importante en la especialización del área de la odontología porque es la parte esencial encargada de la restauración de la boca, gracias a prótesis dentales que dan al paciente una estética dental adecuada y afirman una sonrisa armónica

Los beneficios son recuperar la apariencia de la salud bucal después de daños o pérdidas dentales en pacientes que han sufrido accidentes o por enfermedades de la boca; devuelve la función estética, y la armonía oral obteniendo una función masticatoria ideal, y la simetrías faciales correctas por medio de las prótesis dentales al faltar varias o la totalidad de piezas dentales, finalizando con una correcta oclusión, y funciones adecuadas.

La rehabilitación oral tiene varios tipos dependiendo del área odontológica en el que se estudie como periodoncia, endodoncia y ortodoncia.

PROTESIS, del griego prótesis (agregado) indica una técnica de que se propone para la sustitución de una parte del cuerpo humano con uno de material no biológico que reproduce la forma y posiblemente la función. (Preti, G. 2008., p.42)

La prótesis debe ser apropiada, con el doble significado que asume esta adjetivación: apropiada en cuanto correcta y adecuada para las exigencias del paciente; adecuada puesto que el paciente asume su propiedad, articulada y posiblemente integrada en el interior del propio esquema corporal. Sobre todo en las fases iniciales de la prótesis móvil, si bien es considerada como un medio terapéutico, es aceptada como un cuerpo extraño. (Preti, G. 2008., p.42)

Es por esta razón que es considerable y de mucha importancia hablar con el paciente; informarle de los distintos procedimientos que se van a realizar y explicar los límites que se van a tener para reducir la posible ansiedad y no crear expectativas exageradas.

Los tipos de prótesis dentales son:

Removible: Total o completa, son aquellas prótesis que el paciente puede retirar de la boca y poner nuevamente.

Fija: Puentes o prótesis fija total no pueden ser removidos por el paciente porque son cementadas; hechas de porcelana o metal porcelana

Mixtas: Son las prótesis dentales que constan de una parte que el paciente se puede retirar y colocar de nuevo y de otra cementada.

Prótesis sobre implantes o implantosortadas: Son las prótesis soportadas por implantes o que se puedan retirar de los implantes con facilidad.

Algunas cualidades de las prótesis dentales en su buena funcionalidad son:

La estabilidad se define como la cualidad de una prótesis para mantenerse firme, es decir, no estar sujeta a cambios de posición cuando se aplican fuerzas funcionales, horizontales o giratorias. La retención designa la cualidad inherente de la prótesis para resistir las fuerzas verticales de desplazamiento (la fuerza de la gravedad, la adhesividad de los alimentos o las fuerzas asociadas con la apertura de la boca) (Carr, Alan, B Y M, C Giuney, Glen, P.2004., p.3)

La eficiencia masticatoria también ha sido relacionada con la calidad de la prótesis. Un producto protésico con buena estabilidad y retención aumenta la capacidad para desmenuzar el alimento, percibida también por el paciente en forma subjetiva. (Prete, G. 2008., p.267)

Las prótesis transmiten fuerzas a las encías, dientes y al hueso requieren un especial cuidado de adaptación por esto se debe tener unos cuidados mínimos sobre la buena educación de la limpieza diaria para evitar consecuencias mayores; para mantener y conservar en buen estado y una larga vida útil de las prótesis dentales se debe tener en cuenta lo siguiente:

Es muy importante eliminar diaria y cuidadosamente la placa bacteriana de la cavidad oral y las dentaduras para reducir el riesgo de inflamación en las encías; Las prótesis deben lavarse a fondo antes de colocarse en la cavidad oral.

-Cuando las dentaduras postizas no estén en la cavidad oral, deben permanecer sumergidas en

agua y si es posible agregar pastillas desinfectantes para evitar hongos, y bacterias y para no perder la humectación ya que la sequedad le acorta el periodo de la vida útil al acrílico.

-Debe lavarlas con un cepillo especial de venta en farmacias para evitar el sarro.

-Es recomendable dar masajes en las encías para prevenir su reabsorción.

Las pérdidas dentales pueden ocurrir por diversas circunstancias: ausencia congénita, enfermedad dental (caries, o enfermedad periodontal) o por traumatismo

En el cuadro de salud general y odontológico, se presentan nuevos problemas que el paciente edentulo y el odontólogo juntos deben resolver para poder alcanzar una nueva adaptación a la prótesis tanto funcional como psicológica. (Preti, G.2008., p. 263)

Los odontólogos se interesan cada vez más en la complejidad de la boca en pacientes de edad avanzada ya que a medida que más personas están viviendo más tiempo con sus dientes naturales, reconociéndose que si la boca y los dientes se descuidan puede originarse sufrimiento y enfermedad

Puesto que la metamorfosis que sufre permanece solo en apariencia contenida en la cavidad oral: en realidad, el proceso se expande e involucra otras importantes esferas de la salud. El edentulismo, si se trata en forma no apropiada, crea alteraciones que pueden reducir sensiblemente la calidad de la vida, ya que se interfiere cambiando la conducta alimenticia y otras funcionalidades, corrompe los detalles fisonómicos del rostro, alterando la imagen social del paciente, y amenaza al equilibrio psicológico. (Bianchi, A.2007., p.11)

Las consecuencias son:

El edentulismo causa profundas alteraciones del aparato estomatognático que involucran los tejidos orales, los extraorales y la funcionalidad. El signo más evidente de estas alteraciones es la reabsorción continua del hueso alveolar que configura al edentulismo como enfermedad crónica y mutilante. (Preti, G. 2008., p.263)

El edentulismo es más severo en el primer año de pérdida dental y cuatro veces más rápido en la mandíbula o maxilar inferior en la parte anterior tiende a desgastarse más rápido; además de desplazar los dientes vecinos hacia el nuevo espacio creado; trayendo como

consecuencia una traumática alteración en la oclusión; al afectar también la apariencia estética de la persona; pudiendo disminuir la función masticatoria y en la articulación temporomandibular; y cambiar su tono al hablar; sin mencionar lo más importante su autoestima que se ve alterada por la ausencia de piezas dentales.

La distinción entre los efectos sobre la reabsorción ósea causada por patologías sistemáticas y aquellas causadas por una función masticación alterada es ulteriormente complicada por el hecho de que la prevalencia de los pacientes edéntulos está constituida por ancianos y mujeres, en su mayoría afectadas por descompensaciones hormonales y metabólicas. (Preti, G.2008., p.264)

El hueso alveolar se manifiesta debido a que existen los dientes naturales; el hecho de que este en buen estado no solamente depende de los buenos hábitos orales, sino también de factores internos como enfermedades.

La rotación anterior de la mandíbula y la pérdida de sostén de los tejidos periorales son causa de alteraciones estéticas profundas del rostro, que confieren al paciente un aspecto envejecido. Estas pueden determinar la aparición de problemas psicológicos en el individuo edéntulo que ve alterada su propia imagen corporal.(Preti, G.2008., p.265)

La reabsorción de las encías y los cambios de los maxilares son diferentes en cada individuo, claro que se vuelven más notorios cuando se empieza a deformar la dimensión original de las arcadas dentales; sin importar la edad que se tenga se debe cuidar la cavidad oral en general, se necesita tener una boca sana para consumir los alimentos que son indispensables para el sustento diario del ser humano; además de la confianza y la seguridad que se transmite al tener una buena dentadura.

Las fibras colágenas de la mucosa oral disminuyen con el avance de la edad: por esta razón, la deformación viscoelástica dura más tiempo en el paciente anciano con respecto al joven(Preti, G. 2008., p.265)

Ha sido demostrado que la mandíbula, durante la función, se deforma por causa de una convergencia media, por una rotación corporal y por una deformación de corte dorsal-ventral.(Preti, G. 2008., p.266)

La deformación de la mandíbula es más severa que el maxilar superior; causando que se haga más presión con la prótesis dental y causando menos retención por su desgaste, por lo cual en la mayoría de casos no queda bien firme o ajustada; en el maxilar superior la diferencia también la hace el paladar que permite sostener mejor la prótesis; trayendo como consecuencia final una protrusión del mentón mandibular, se ve desplazado hacia adelante; y el labio superior empieza a hundirse dando un aspecto de aumento en la anchura de la boca.

En el mundo actual existe la oseointegración que es la conexión íntima entre el hueso y el implante, este sería el mejor tipo de tratamiento para el edentulismo sobre todo en la mandíbula.

La pérdida parcial o total de los dientes no sólo hace difícil el acto de masticar, sino que involucra en forma muy compleja la vida de la persona .Un daño o una pérdida física pueden, en efecto, ser la base de dificultades psicológicas y del logro de objetivos personales y sociales.(Preti, G. 2008., p.49)

Todas las acciones que se hacen normalmente como usar un lenguaje bien pronunciado unido con los gestos, una sonrisa espontánea y segura; el degustar saboreando los alimentos que se ingieren, el explorar su boca y admirar sus piezas dentales; pierden mayor sentido al versen afectados por el edentulismo. La inflamación de la mucosa hace que la reabsorción ósea sea más rápida, causando estragos en la funcionalidad oral tanto sensitiva como motora; porque forma parte del tracto digestivo superior y se pueden producir enfermedades ajenas a nuestra identidad genética; las forman las bacterias, hongos, sustancias de origen vegetal o animal que introducimos por la boca, la respiración u otras formas.

Los ancianos con discapacidad suelen tener inflamación de la mucosa, gingival y periodontal debido a la dificultad con la higiene bucal, y tienen dificultades para manejar las prótesis debido a que sus músculos orofaciales se han debilitado. Y por lo tanto, la

disminución del estado nutricional, la función oral y la higiene contribuye aún más a la fragilidad. (Macentee, M.Muller, F.Wyatt, ch.2012., p.8)

Recuperar la funcionalidad de la boca es importante y básico; tanto en masticación, como en fonética, y por supuesto que la prótesis dental no interfiera en la respiración que es el elemento básico para la existencia de las personas; se puede ver alterada este proceso natural si las prótesis dentales no tienen una buena estabilidad, y retención debe tenerse en cuenta las fuerzas oclusales para que el soporte de las prótesis dentales sea dentro de lo posible el más amplio y mejor repartido; el bienestar de la persona se ve reflejado no solo en su físico, que le quita signos de envejecimiento en su rostro si no también, en aspectos odontológicos, psicológicos y sociales.

El cuidado del paciente edentulo no puede ser considerado nunca como la mera conducción de un plan de tratamiento adecuado desde el punto de vista clínico y del laboratorio.

Frecuentemente es posible encontrar personas que además de haber perdido los dientes se ven privados de una parte importante de la propia identidad y que por eso sufren y viven en una condición de inadaptación. Ocuparse de estas personas significa, a menudo, considerar la realidad emotiva y social, ofreciéndoles comprensión, apoyo y tolerancia.

(Bianchi.A.2007.,p.36)

El equilibrio entre la salud y la enfermedad, entre el deterioro y la discapacidad, de la boca se ve influenciada por la interacción de la conducta humana, el medio ambiente y varias enfermedades como la caries, la enfermedad periodontal y el trauma.

Lo más importante para una persona de edad no es el diagnóstico odontológico; sino en cuanto limita estas condiciones para mantener su autonomía o independencia funcional, es mantener la capacidad de desarrollar con autonomía las actividades que desarrolla por sí mismo, de manera segura y tranquila ante toda la sociedad; las personas adultas merecen todo nuestro respeto por sus experiencias ya realizadas y sus necesidades deberían ser más escuchadas por todos los seres con quienes habita.

El dolor neuropático central y periférico es persistente y es causado por una lesión primaria o disfunción del sistema nervioso. Aproximadamente el 1% de la población

general lo padece, pero es más frecuente en personas de edad avanzada con arteriosclerosis, enfermedad vascular cerebral, diabetes, cáncer, enfermedades inflamatorias crónicas, herpes zoster o deficiencia inmunológica. El tipo periférico se asocia típicamente con la neuralgia del trigémino, la neuralgia postherpética y la neuropatía diabética dolorosa. (Macentee, M. Muller, F. Wyatt, ch. 2012., p. 34)

Esta enfermedad tiene una repercusión de poder afectar la cavidad oral por los episodios tan fuertes que se producen en el área facial.

Esta neuralgia, también llamada tic doloroso, es un dolor muy preocupante que ataca de repente, intensamente, de forma recurrente y sin control. Se presenta con una prevalencia de hasta el 1.6% de la población general, pero más incluso en mujeres que en hombres y tiene prevalencia de un 1 año cuando la edad es de 85-94 años, alcanzando alrededor del 6% en las mujeres y el 3% en hombres. Las personas mayores de 50 años son las susceptibles a la neuralgia del trigémino, probablemente porque los circuitos cerebelosos vasculares pulsan en esta edad en contra del nervio trigémino, especialmente donde la raíz del nervio entra a la protuberancia del tronco del encéfalo donde puede haber pérdida de la mielina central. (Macentee, M. Muller, F. Wyatt, ch. 2012., p. 34)

La neuralgia del trigémino se produce más a menudo en personas mayores de 50 años, pero puede producirse a cualquier edad. El trastorno es más común en mujeres que en hombres. Existe alguna evidencia de que el trastorno es hereditario, tal vez debido a un patrón heredado de formación de vasos sanguíneos.

La causa exacta y la patogénesis de las neuralgias no son claras. Los pinchazos dolorosos son siempre agudos, intensos, insoportables y, a menudo, descritos como descargas eléctricas. Por lo general, son breves, pero pueden ocurrir en grupos que duran 1-2 min. Se repiten varias veces al día, seguidos de un periodo refractario. La mayoría de las veces el dolor es unilateral, limitando a la porción infraorbitaria de la rama maxilar del nervio trigémino, y comienza en el labio superior, las encías o los dientes, en el lado de la nariz, o de cuando en cuando alrededor del nervio mentoniano. El diagnóstico exacto se basa en los episodios dolorosos muy definidos, en respuesta a la estimulación táctil de las zonas de

activación específicas. Mientras que las respuestas neurológicas son normales entre los ataques. El dolor facial que se manifiesta en otras formas es menos probable que la neuralgia del trigémino. (Macentee,M.muller,F.Wyatt,ch.2012.,p.34)

El dolor orofacial surge principalmente de enfermedades que afectan a los dientes, el periodonto, la mandíbula, las articulaciones y la mucosa bucal. El dolor en la mandíbula y el dolor fácil aparecen ocurrir con más frecuencia en las mujeres que en hombres.

Sin embargo no hay consenso en la mejor forma de manejar la neuralgia del trigémino en las personas que son frágiles. Si los medicamentos anticonvulsivos fracasan, obviamente, es preferible el abordaje percutáneo menos invasivo y riesgoso, aunque esto puede producir un área insensible y muy dolorosa en la cara (anestesia dolorosa) en una pequeña porción de los pacientes. (Macentee,M.muller,F.Wyatt,ch.2012.,p.35)

Gracias a los receptores propios, el ligamento periodontal desempeña una acción protectora. A través del maxilar, gran parte de la carga masticatoria es transferida a los huesos del cráneo, en su mayoría, bajo la forma de fuerzas de compresión. La mandíbula, siendo un hueso suspendido, absorbe las cargas funcionales en el interior de su propia estructura, con estrés más elevado generado por fuerzas de tracción y torsión. En consecuencia, la morfología ósea de los dos maxilares difieren forma sustancial.(Prete, G.2008.,p.264)

El conjunto de fibras colágenas elásticas que unen a los dientes con el hueso alveolar de los maxilares; se hace menos firme y con poca capacidad de retención, en una persona adulta la función que tiene el periodonto de sostener el diente dentro de la encía se hace menos resistente muy posiblemente por sus hábitos de higiene oral; o traumatismos.

El paciente edéntulo sigue una dieta menos rica y variada con respecto al paciente con dentadura normal. Las culpas de un estado nutricional insatisfactorio en el anciano edentulo pueden ser causadas por muchos otros factores como la alteración del gusto, las condiciones socioeconómicas, los hábitos dietéticos y salud general comprometida. Las prótesis no adecuadas podrían ser un obstáculo ulterior para el mejoramiento de los hábitos dietéticos del anciano. (Preti, G.2008., p.267)

En muchas ocasiones el alimentar a un adulto mayor representa un gran reto para el cuidador; ahí que dedicarle tiempo y platicar con él mientras come para que entienda que es por su bien el comer sano, acompañado de buenas verduras, frutas, carnes abundante agua, y lactes bajos en grasa.

Una dieta pobre en fibras, calcio, vitaminas A, E, D, B y magnesio como se verifica, a menudo, en el anciano edéntulo, posee seguramente una influencia negativa sobre el estado en general.(Preti, G.2008., p.267)

Numerosos estudios destacan cómo uno de los principales factores que motivan una intervención de prótesis odontológica resulta el estético. La finalidad total de la intervención consiste en restablecer la funcionalidad del aparato tanto en sentido somático como psicológico.(Preti, G. 2008., p.49)

Para obtener un buen éxito terapéutico es indispensable que el odontólogo se acerque al paciente a través de una adecuada comunicación. Es importante que ya a partir de la primera consulta se establezca un compromiso laboral (a través de entrevistas semiestructuradas) para que el especialista pueda conocer al paciente no solo desde un punto de vista psicológico sino también del social y cultural.”(Preti, G.2008., p.41)

En el paciente desdentado parcial, la etapa diagnostica debe ser llevada a cabo con minuciosidad en los aspectos clínico y radiológico y en el análisis de modelos articulados.

Es muy importante que el profesional comprenda en cual etapa de la enfermedad oclusal se halla el paciente y las posibilidades de revertirla a la normalidad, así mismo, si el paciente se ha adaptado anatómica y funcionalmente a los cambios ocurridos en los niveles articular, muscular y dentario. (Hernandez,M.2001.,p.111)

Los pacientes que solicitan el reemplazo de las prótesis generalmente lo hacen por razones de función y estética es por esto que es importante para ellos sentirse cómodos y seguros desde su primera cita al odontólogo, de que con su rehabilitación podrán mejorar su calidad de vida

Para las personas que son frágiles y dependientes, la necesidad del cuidado bucal se extiende típicamente desde el cuidado personal diario a los tratamientos terapéuticos y restaurativos complicados. (Macentee,M.Muller,F.Wyatt,ch.2012.,p.14)

La salud bucal es un aporte esencial de la comodidad diaria, de la higiene y de la salud. Una dentición defectuosa puede alterar la alimentación, el habla, la apariencia general y la comodidad. Mientras que una higiene bucal eficiente plantea inquietudes sociales y personales significativas para la mayoría de las personas.

En conclusión, la consideración del estado psicológico del paciente edentulo es un momento fundamental de la valoración preliminar; el apoyo en la selección de un plan de tratamiento adecuado frente a la realidad y la realización de la rehabilitación oral desde el punto de vista funcional y estético puede representar para estas personas un impulso capaz de reducir la condición de minusvalía (Bianchi, A.2007., p.37)

Para un paciente totalmente edentulo el adquirir prótesis dentales modifica tanto su vida psicológica, como física y social, porque la pérdida de los dientes representa un impacto dramático sobre lo que se piensa de su cuerpo y de la vida.

DISEÑO METODOLOGICO:

Tipo De Investigación: Estudio de caso

Enfoque De La Investigación: Cualitativo

Técnicas De Recolección De Información:

1. Historia clínica
2. Historia de vida

Población: La población de estudio fue una señora de 73 años de edad; del barrio Santa Cruz; con exceso del consumo del tabaquismo; malos hábitos orales, padece de neuralgia facial, y es de escasos recursos económicos

En este caso se propone un acercamiento para entender las experiencias de la señora situada en las condiciones contextuales precisas; además el tipo de información y de datos que se recogen, organizan y analizan en la investigación tiene propiedades cualitativas determinadas por el objeto del estudio, de acuerdo con esto se asume como método de la señora la participante de sus experiencias de formación y costumbres de higiene oral. En este sentido, el objeto de este proyecto es el mejoramiento físico y mental de la señora sobre su propia vida personal y social.

El perfil de la población está caracterizado por una señora de 73 años, habitante del barrio Santa Cruz de Medellín-Colombia y que participa voluntariamente de los procedimientos odontológicos y las recomendaciones de discusión.

Para el caso de la muestra se toma únicamente la carta dental de la señora y su versión que dan cuenta de las experiencias de sus dolores de neuralgia facial, y su necesidad de unas prótesis dentales en buen estado, nos permite investigar su ámbito de vivienda personal, sus familiares, su integridad psicológica y el entorno social en él se desenvuelve a diario.

Se determina que el análisis de este caso es favorable y conveniente, se elabora una ficha de registro individual que incluye la observación de diferentes aspectos.

Los instrumentos diseñados para concretar la descripción de los elementos que se dieron en este caso y con ellos caracterizar la experiencia de formación que emergen a partir de la misma paciente dan respuesta a las posibilidades de análisis que se enuncian a continuación:

Las citas odontológicas organizadas de manera puntual y de convenio para la señora.

El tiempo que se vive con este estudio de caso

Las acciones, actividades e intervenciones que realiza.

Las problemáticas, dilemas o conflictos que se le presentan al seguir de cerca el caso de la paciente edentula por negligencia en una autorización médica que se formuló por neuralgia.

Técnicas:

Estudio de caso: Son estudios epidemiológicos observacionales, analíticos y retrospectivos, en los que comparamos exposiciones históricas o carteristas entre personas con una enfermedad determinada y personas libres de estas. (Cuenca E. Navarro C. Serra L. 1999., p.273)

Historia Clínica:

Clases de paciente odontológico:

General: aquel que consulta por alteración dental o control rutinario, normalmente para rehabilitación.

Estomatológico: aquel que presenta patologías especiales

Geriátrico-pediátrico

Como redactar una historia clínica: Disponga de un sitio adecuado, letra legible; resuma los puntos más sobresalientes y escríbalos con sentido lógico y en orden cronológico, resaltando los de mayor importancia; correlacione los puntos de anamnesis con el examen físico. (Rojas A. 2008., p.22-23)

Historia De Vida: las historias de vida constituyen una metodología que nos permite reunir los acontecimientos más significativos de nuestras vidas; desde que nacemos hasta el momento que nos sentamos a ordenar los pasos andados; para hacer una historia de vida utilizamos como principal herramienta la memoria, pues nos permite reconstruir de donde vinimos, la formación paulatina de nuestra familia, el contexto social cultural, que nos ha tocado vivir y todos aquellos hechos que nos han marcado(Comunicaciones@historia de vida)

Para comprender los acontecimientos y la formación vivida por la paciente, se hace necesario identificar sus falencias físicas y emocionales, que constituyen su experiencia de formación, como su educación en salud oral no formal, por esto se pretende recolectar la información de la enfermedad de la neuralgia, las cuales se realizan de citas en libros de autores confiables y profesionales, así como los temas de edentulismo en personas adultas, importancia de la cavidad oral, perdidas dentales, edentulismo total, estas consultas permiten observar las circunstancias de la paciente en su trayectoria de vida, permitiendo así en ella el saber sobre sus falencias y necesidades además el compartirle sus carencias de salud le permiten reflexionar sobre sus experiencias de crianza y buenos hábitos de higiene oral, en el transcurso del proyecto se trabajara por medio de un acompañamiento odontológico y profesional en cuanto a rehabilitación oral ya que estos enriquecen las formas de investigar, rescata aspectos estéticos, en la construcción de su experiencia, elabora transferencias de su vida personal, estudiaremos sus citas odontológicas, recomendaciones dentales y consejos de la larga vida útil de las prótesis dentales, y el cuidado de tejidos orales, la eficiencia de profesionales y la claridad en expresar sus procedimientos, logrando la fidelidad de la paciente para mejorar sus costumbres de higiene oral.

Este estudio de caso se propone como experiencia el ayudar a la comunidad, hallando quizá un valor más allá del sentido común.

Para las técnicas a utilizar tendremos en cuenta la compañía de doctores profesionales y técnicos laboratoristas que tengan que ver con aspectos dentales y de salud.

RESULTADOS

El estado de la cavidad bucodental de la señora Fabiola López López según el diagnóstico que se realizó el día 30 de agosto del 2013, se encontró que tenía 2 prótesis dentales totales, 1 del maxilar inferior y 1 del maxilar superior; en un estado deplorable, debido a su tiempo de uso, por más de 2 décadas una de las razones por la cuales estaban demasiadas desgastadas, se le hacía imposible llevar a cabo las funciones normales como son triturar los alimentos, sonreír, dialogar con las personas que la rodean, su boca tenía heridas desde hace tiempo que no querían sanar por el mal hábito del cigarrillo que ha sido desde sus 13 años de edad, ocasionando daños en las prótesis dentales porque la nicotina no sólo afecta el soporte de los dientes, y la integración del hueso sino que también produce infecciones en la boca, produce mal aliento y lo peor para la buena estética de una persona que usa prótesis dentales, mancha el acrílico en que son confeccionadas, haciéndolas ver de un color amarillo oscuro o café, produciendo un aspecto desagradable en la persona y por último se descubrió la ausencia de la seda dental y enjuagues bucales, nunca fueron de su uso personal, y no tiene conocimiento sobre una profilaxis, por consiguiente tenía muy mala higiene oral, produciendo hongos y bacterias en toda su boca y dentadura.

Entre las causas más comunes de las pérdidas dentarias se mencionan la mala higiene oral, que es lo que genera las enfermedades en la cavidad oral, es muy presente en la época de la infancia y continua siendo la causa principal de la pérdida dental, es muy común, puede presentarse a cualquier edad, pero este día se hizo manifiesto otro dato importante y fue que no siempre las pérdidas dentales se dan por estas circunstancias; en este estudio de caso las pérdidas dentarias se dieron por un mal procedimiento, al concluir en una consulta médica de neuralgia facial, que la consecuencia de esta enfermedad eran los dientes naturales de la paciente por el dolor tan intenso que sentía en ellos al comer.

Con la pérdida de los dientes y el reborde residual aparecen cambios secundarios de las características faciales, se ve afectado la disminución de la dimensión vertical, haciendo sentir la paciente con menos autoestima y seguridad en su entorno social y familiar, el impacto estético

que ocasiona la perdida dentaria es más fuerte para el paciente que sus mismas funciones para triturar los alimentos y deglutir.

Se elaboraron 2 prótesis dentales totales una para el maxilar superior y la otra para el maxilar inferior su procedimiento de realización fue en compañía de la odontóloga Diana Solano y el profesor de laboratorio Julio Salazar y fue de la siguiente manera:

1. Se citó a la paciente para hacer un diagnóstico en general de su estado bucodental y observar las restauraciones necesarias para dicho caso.

2. Se toman las impresiones preliminares en alginato por la odontóloga Diana Solano.

3. Se hace el vaciado de yeso piedra para obtener un modelo de trabajo

4. Se hacen las cubetas individuales en acrílico que llegan hasta el surco yugal de la paciente, con un buen mango de 45°, mucosoportadas por medio del selle hermético; poniendo la godiva en su punto de fusión bajo moldeable y se lleva a la boca, para marcar el surco completamente “marcar el frenillo labial y lateral, surco labial y la parte del vestíbulo, reborde alveolar inferior; frenillo labial, línea oblicua externa, reborde gingival, surco lingual.

5. Se hizo un encofrado con cera utility, placa base, yeso tipo 3.

6. Registro de mordida, en platos base sin cera, sin topes, bien pulidas para no lacerar al paciente.

8. Se elaboraron los rodetes con una altura en los dientes superiores posteriores de 12 cm y anteriores de 6cm. Y los rodetes inferiores de 10cms y anteriores de 6cms de altura, puliéndolos para que coincidan entre si

9. Se hicieron los registros de mordida marcando las líneas especiales para escoger los dientes y su forma.

10. Se citó de nuevo a la paciente para probar el enfilado de dientes, se observó que la angulación de cada diente según la línea media estaba un poco desproporcionada así que con la ayuda del profesor Julio Salazar se pudo perfeccionar el trabajo; corrigiendo de la mejor manera los dientes artificiales; dejando como resultado una dentadura en cera completamente funcional

tanto estéticamente como en las necesidades básicas de la paciente en sentir una oclusión ideal, y el poder hablar sin que sus prótesis dentales salieran de su boca como pasaba anteriormente con sus antiguas prótesis dentales.

11. Se procede a enmuflar (pasar de cera a acrílico); inicialmente aislando las muflas y los modelos con vaselina, usando yeso común para ubicar el modelo en las muflas, se pintaron los dientes artificiales con yeso piedra; vaciando con yeso tipo 3 se dejó fraguar por 40 minutos y se hizo el proceso de lavar la cera en agua caliente, un cepillo y jabón.

12. Los diatoricos, a cada diente artificial y poniendo cuidadosamente en su lugar de nuevo.

13. Se aisló con Neofoi

14. Se realizó el termocurado; inicialmente el prensado debe durar 3 minutos; se vuelve a prensar donde se va a llevar a la olla.

15. La curva de polimerización 0° centígrados inicialmente, el agua fría meter las muflas en la prensa; cuando llegue a una alta temperatura el fogón en alto y cuando llego a la temperatura de 100° c. se puso en fogón en medio dejándolo así por 30 minutos.

16. Apagándolo para que baje la temperatura y se sacan las muflas cuando el agua este fría.

17. Se procedió a decapar; quitando todas las capas; y sacando de las muflas las Prótesis dentales, se rectificaron los cuellos de todos los dientes artificiales, los festones, se pulieron con piedra pómez y se brillaron con tiza.

18. Montando en articulador y haciendo la remonta para verificar la oclusión ideal.

Dichas prótesis dentales fueron elaboradas en acrílico termocurado; con dientes artificiales, ubicando 8 dientes incisivos que son los encargados de cortar los alimentos, cuatro situados en la prótesis dental superior y cuatro en la inferior, 4 caninos, 2 en la prótesis superior y 2 en la inferior para desgarrar los alimentos, 8 premolares; 4 en la parte superior y 4 en la parte inferior con la función de triturar ,12 molares de igual manera 6 arriba y 6 abajo para moler la comida, dientes en acrílico de la mejor calidad marca Biodent.

19. Se citó a la paciente de nuevo para examinar, analizar, y percibir como le quedaban sus nuevas prótesis dentales en compañía de todo el equipo de laboratorio y odontológico junto con el coordinador Carlos del Toro y la profesora de proyectos Lina Alzate observamos el cambio tan notorio en la paciente; la función de cada diente se veía determinante dentro de los movimientos masticatorios, se encontraban bien posicionados dando muy buena oclusión, permitiendo los contactos de las 2 arcadas superior e inferior y los contactos de los dientes adyacentes.

Se realizó un proceso de adaptación de las prótesis dentales en la paciente Fabiola López López desde la primera semana de uso, donde se encontró unas molestias en los bordes de las encías que ocasionaban dolor y molestia, producidas por las nuevas prótesis dentales; con lo cual acudimos a su casa para pulirlas nuevamente, en la segunda semana se descubrió que ya se estaba adaptando a ellas felizmente porque no le hacían presión y podía comer, hablar, sonreír y hacer todo lo que antes se le imposibilitaba por su falta de seguridad, encontrando también que ha dejado el hábito del cigarrillo, porque está aprendiendo a valorar su nueva imagen, esto nos llenó de inmensa alegría pensar que podemos ayudar tanto a una persona como para dejar un hábito de casi toda su vida que es tan perjudicial para todos los órganos del cuerpo humano.

Los factores que incidieron para haber descuidado las prótesis dentales anteriores de Fabiola López fue su poca educación respecto a la higiene oral; su mal hábito del cigarrillo que ocasiona mayor dolor en las encías; y acelera el desgaste de las mismas por lo que las prótesis dentales se desajustan de los tejidos blandos; y se sufre de enfermedad periodontal; porque la boca está llena de bacterias, estas bacterias junto con la nicotina y la placa están formando una masa que se deposita sobre todo el tejido oral incluyendo los dientes; si se tiene un buen cepillado diario usando seda dental se destruye esta placa bacteriana que va formando depósitos llamados sarro que un simple cepillado no puede remover; solamente la ayuda de el odontólogo la pueda eliminar; pero los químicos que deja en el aliento y las manchas del tabaco en los dientes daña las propiedades del acrílico.

Su alimentación era muy poca y deficiente, porque las prótesis dentales que tenía estaban muy desgastadas y no le permitían triturar bien sus alimentos; para hablar o estornudar se salían de su boca, ocasionando muy baja autoestima por consiguiente pocas ganas de querer alimentarse adecuadamente, se le tenía que rogar como a un niño chiquito, y prometerle cosas para que comiera algo en el día; no tuvo acceso a una buena educación dental por lo que no tenían buenas técnicas de cepillado y no usaban seda dental

Durante todo el seguimiento se ha ido capacitando a la señora Fabiola López para que aprenda como cuidar sus prótesis dentales; atreves de una cartilla informativa, para que ella entienda más fácil y mejor la manera correcta de cuidarlas; y prevenir las enfermedades de la boca, dándole concejos para mantener unas encías sanas; un material muy educativo explicando los detalles de los principales cuidados orales como la importancia de masajear sus encías y limpiar muy bien la lengua para asegurar su buena higiene oral.

ANÁLISIS

En este estudio de caso se analiza cómo se puede mejorar la calidad de una paciente, que puede encontrarse en una situación de vulnerabilidad porque no tiene los recursos económicos suficientes para financiar el tratamiento protésico que requiere su estado bucodental; incapacitándola de realizar las funciones normales de una boca sana.

La señora Fabiola López con sus ganas de mejorar su vida personal, y psicológica se adaptó muy fácil a sus nuevas prótesis dentales; su vida personal cambio en todo sentido porque al cambiar su aspecto estético; es más consciente de la protección que debe de brindarle a sus prótesis dentales, además de que ha favorecido según ella misma aspectos como la masticación, la deglución ha influido también con otros factores de carácter social, y psicológico; porque al escuchar buenos comentarios y elogios de las demás personas refiriéndose a su dentadura postiza como una linda sonrisa; el cambio en su vida fue drástico quiere y está cambiando de hábitos alimenticios; abandono el tabaco para conservar en mejor estado las prótesis dentales; al ver las anteriores prótesis de un color café por el mismo consumo de tabaco sin nombrar el mal sabor de boca que le dejaba; era ignorante en cuanto el daño que este le ocasionaba no solo en su cavidad oral sino también en todo el sistema orgánico del cuerpo.

Al hacerle entender el daño que produce el cigarrillo en los pulmones, el corazón, los dientes, los huesos, y muchos más órganos, al tomar conciencia de la intoxicación del tabaco y que propicia la aparición de enfermedades reduciendo la perspectiva de vida y el cansancio que se siente en general la han motivado estos conocimientos para valorar su cavidad oral; esta gran repercusión en su calidad de vida incluso a solucionado problemas que tenía en su boca como mal aliento; y los malos hábitos de higiene oral; el tener una boca sana ha mejorado su entorno familiar porque ya sonríe con más tranquilidad, con la seguridad que le brinda las prótesis dentales al quedar con una excelente retención y buena estabilidad.

Por estas razones maneja correctos hábitos higiénicos y es consciente de que en sus manos está el prevenir algunas patologías causadas por la inadecuada higiene bucal.

Se encontró que existen factores que pueden ayudar a convivir con la enfermedad de la neuralgia porque al tratarse de un síntoma doloroso, el tratamiento son analgésicos tradicionales, y si el síntoma resiste se puede inyectar el anestésico en el nervio

En este estudio de caso se plantea el valorar a los adultos mayores, porque algunos de los esfuerzos de programas del adulto mayor son insuficientes, las oportunidades con las que cuentan son de impacto social, las EPS o Sisben no cubren la mayoría de veces la entrega de prótesis dentales porque:

El Sistema General de Seguridad Social en Salud, a través de diversos regímenes - contributivo o subsidiado-, permite a las personas acceder a prestaciones específicas en salud. En el caso de los afiliados al Régimen Contributivo, el Plan Obligatorio de Salud determina cuáles son los servicios de salud que deben prestar las Empresas Promotoras de Salud (E.P.S) a sus afiliados, y a su vez, consagra unas exclusiones y limitaciones en la prestación de los servicios, que por lo general corresponden a actividades, procedimientos, intervenciones y medicamentos que según el Consejo Nacional de Seguridad Social en Salud, no tienen por objeto contribuir al diagnóstico, tratamiento y rehabilitación de la enfermedad, o se trata de procedimientos considerados como cosméticos, estéticos o suntuarios. En lo concerniente al régimen de limitaciones y exclusiones en la cobertura del Plan Obligatorio de Salud, esta Corporación ha reconocido que tales restricciones son constitucionalmente admisibles, toda vez que tiene como propósito salvaguardar el equilibrio financiero del Sistema de Seguridad Social en Salud, habida cuenta de los recursos escasos para la provisión de los servicios que éste contempla.

Por otra parte, en lo que corresponde a la salud oral y temas estéticos, esta Corporación ha sido consistente en considerar que en ocasiones, ciertos elementos o tratamientos de ese carácter que en principio no están incluidos en el POS, pueden llegar a ser concedidos por vía de tutela en situaciones en las que la persona los requiere para reestablecer una necesidad funcional que permita asegurar su vida digna. En tales casos, no pueden entenderse como meramente estéticos los procedimientos o tratamientos de tal naturaleza, -

a pesar de que tengan consecuencias positivas en ese sentido -, si tienen por objeto permitir la superación de dolores o el mejoramiento de problemas funcionales de las personas, que resultan determinantes en su calidad de vida. . (Sentencia T-662 de 2006 MP- Rodrigo Escobar Gil)

Es necesario considerar las prácticas de cuidado bucal como un objetivo a alcanzar y mejorar la calidad del autocuidado de la salud bucal en el curso de la vida, la ausencia de políticas que consideren la importancia de las funciones estomatognáticas de los sistemas bucales de ayuda del adulto mayor formal o informal, que compone los servicios de salud, demanda de la asistencia de la salud de los ancianos solo ocurre ante la necesidad de intervención para tratar enfermedades comunes. Por esta razón existen muchas necesidades acumuladas en los pacientes mayores de tratamientos dentales, el edentulismo es asociado al envejecimiento, toda la sociedad debe estar sensibilizada para valorar al adulto mayor como un ser que posee experiencia, tanto las experiencias positivas como negativas podrían ser aprovechadas y utilizadas como ejemplos para las nuevas generaciones.

CONCLUSIONES

Inicialmente se buscaba a una persona de escasos recursos económicos, edentula total en sus 2 maxilares, que necesitara prótesis total, la paciente nos compartía su incomodidad para hablar, comer y para dialogar con las personas porque sus prótesis carecían de estabilidad y retención por su largo tiempo de uso.

En un paciente edéntulo, normalmente se presentan una reabsorción severa producida posterior de la pérdida de las piezas dentales y el hueso alveolar, lo que dificulta más el asentamiento de las prótesis, y la pérdida de fuerza masticatoria se hace notoria.

Gracias a las técnicas de Mecánica Dental se pudo ofrecerle y brindar a la paciente doña Fabiola López prótesis soportada y estabilizada; ubicando los dientes artificiales de manera correcta en los alveolos y arcadas dentarias.

Por lo general las alteraciones estéticas provocadas por el edentulismo, causa problemas psicológicos en el entorno del paciente y en la forma de mirarse y apreciarse a sí mismo.

Es indiscutible que este caso nos hace recordar aquellos tiempos que el plan del tratamiento iniciaba con extraer todas las piezas dentales para reemplazarlas por prótesis, y si detallamos más aun nos acordamos de la poca importancia que se le daba a la higiene oral, lo cual permitía acelerar la ausencia de las pérdidas dentales.

La rehabilitación protésica se realizó con 2 prótesis totales dentales, se procede debido a la pérdida total desdentada, por razones estéticas, por comodidad, porque necesita llevar a cabo sus funciones de fonética, la primera semana de adaptación fue difícil acostumbrarse a ellas, pero al no dormir con ellas no le lastimaron las encías, y no fue tan difícil el adaptarse a las prótesis. Para realizar todo tratamiento protésico se debe llevar a cabo todas las recomendaciones para que sea óptimo sus resultados, al ser bien pulidas las prótesis en la parte exterior, y rugosa en su parte interior, la higiene debe ser excelente es recomendable la utilización de cepillos especiales para no crear bacterias que ocasionan mal aliento y hongos en la cavidad oral también se recomienda desinfectarlas dejándolas en agua al menos por 4 horas con gotas de vinagre.

Se debe cambiar las prótesis dentales cada 7 años, porque van perdiendo sus propiedades químicas, al igual que el hueso alveolar se va desgastando provocando menor retención para las prótesis.

Al dar las mejores herramientas a doña Fabiola López para el cuidado de las prótesis dentales y de su higiene oral es muy importante reconocer que la evolución en el cuidado bucal ha evolucionado porque tiene mayor influencia en aspectos sociales y psicológicos; en la autoestima se ve el reflejo del cambio tan maravilloso que se obtuvo en este estudio de caso; desarrolla un pensamiento crítico, y favorece un pensamiento auto correctivo, permite mejorar su estado de salud mental y física

La conclusión principal es el mejoramiento de la calidad de vida de doña Fabiola; al proteger su boca de posibles bacterias y hongos, brindándole una mejor fonética al producir sonidos dentales y labiodentales, al triturar de manera correcta los alimentos, sin dejar de lado lo más importante el abandono del tabaco al ver y tomar conciencia de todo el daño que ocasiona en su cavidad oral.

RECOMENDACIONES

Para comer, sonreír y hablar con confianza; una prótesis dental en buen estado es la mejor solución al tener a la mano los siguientes cuidados especiales para mantener y prolongar la vida útil de las prótesis dentales. La prótesis dental tiene muchos beneficios de estética y de salud bucal; pero al mismo tiempo también requiere cuidados y mantenimiento

Cuando las dentaduras postizas no estén en la cavidad oral, deben permanecer sumergidas en agua para que no se pierda la humectación ya que la sequedad le acorta el periodo de la vida útil al acrílico con que él se ha confeccionado.

Las prótesis son resbalosas cuando están mojadas; cepíllelas sobre el lavamanos lleno de agua, o sobre una toalla; si se cayera el aparato se puede quebrar, no comer cosas duras con ellas por que se fracturan ni cosas calientes porque se pueden deformar, no echarlas en liquido caliente por que se queman.

Las prótesis dentales son de muy buena calidad pero su vida útil dependerá del cuidado que les brindes.

Después de cada comida asear muy bien la boca y las prótesis dentales; pues en las dos quedan restos de comidas que provocan hongos, bacterias; el uso de enjuagues bucales y seda dental favorece al buen estado de las mismas.

Si las prótesis se fracturan o llegan a sufrir algún daño no las arregles por tus propios medios con líquidos o pegas que pueden ser perjudiciales para tu salud; comunica inmediatamente con tu odontólogo para encontrar una rápida solución.

Evitar comer alimentos duros ni partir objetos con las prótesis dentales; pues se pueden fracturar y tener muy malas consecuencias.

Después de lavar muy bien las prótesis dentales en la noche depositarlas en un vaso con agua; agregar un poco de bicarbonato para desinfectarlas; nunca uses blanqueador porque este las decolora.

Deben ser revisadas por el odontólogo al menos una vez al año y siempre siguiendo las recomendaciones del odontólogo.

BIBLIOGRAFIA

Bianchi,A.2007.sobredentaduras implanrtosoportadas.Amolca:Venezuela.pag.234.

Carr,Alan.mcgivney,G.2004.Protesis parcial removible.medicina panamericana:argentina.pag.569.

Gutierrez,A.1999.manual AHO para la prevención oral.falta:medellin.pag.200.

Hernandez,M.2001.rehabilitacion oral para el paciente geriátrico.Unibiblos:bogota.pag.192

Macentee,M.Muller,F.Wyatt,ch.2012.cuidado de la salud bucal y el paciente frágil.Amolca:caracas.pag.305.

Mezzomo,E.suzuki,R.2010.rehabilitacion oral contemporánea.Amolca:caracas.pag.441.

Preti,G.2007.rehabilitacion protésica.Amolca:Venezuela.pag.261.

ANEXOS

CRONOGRAMA

PROCEDIMIENTO CON LA PACIENTE

Diagnóstico: se observa sobre los saberes previos de la paciente con respecto a su higiene oral, y a sus pérdidas dentales, profundizando o aclarando sus dudas e inquietudes igualmente se procede a:

Viernes 30 de agosto 2013:

Se citó a la paciente para comenzar con el proceso de su rehabilitación oral

- Toma de impresión en alginato: se realizó en sus tejidos dentales totalmente edentulos
- Vaciado de yeso tipo 3: Para obtener un modelo de trabajo
- Plato base: En acrílico auto, y bien pulido para no lacerar al paciente
- Elaboración de rodetes: con cera utility para marcar las líneas de expresión, la altura de los dientes y su tamaño. Registrar Línea de la sonrisa, caminos,

Lunes 2 de septiembre del 2013:

- Montaje en articulador
- Enfilado de dientes de ambas arcadas

Martes 3 de septiembre:

Visita al docente Julio Salazar en el laboratorio odontológico; para aprobación del enfilado y realizar las correcciones pertinentes por el profesional.

Viernes 6 de septiembre del 2013:

Se vuelve a citar a la paciente por segunda vez para hacer prueba en boca del enfilado en cera.

Reparar la oclusión y la estética: Inicialmente los dientes se veían un poco salidos, el técnico de Mecánica Dental Julio Salazar los modifico totalmente restaurando la sonrisa de nuestra paciente.

Observar el enfilado de dientes en la paciente y garantizar que finalice con buena fonética, deglución, estética.

Lunes 16 de septiembre del 2013:

Segunda visita donde el docente Julio para orientación del desgaste y pulido de las prótesis dentales

Martes 17 de septiembre:

Se cita por tercera vez al paciente para hacerle la prueba final en acrílico; cerciorarnos que tenga buena retención, fonética y se le vea estética.

Observar las prótesis dentales Acriladas: Se observan las prótesis dentales acriladas en la paciente, quien siente le talla y además hay que hacer unos ajustes, pero la oclusión y las demás funciones como fonética, deglución y estética quedaron excelentes.

Jueves 19 de septiembre de 2013:

Visita a casa del paciente para hacerle entrega de sus prótesis dentales con las respectivas correcciones.

Entregar las prótesis dentales pulidas y brilladas: Se hace entrega de las prótesis dentales las cuales quedan sin lacerar al paciente, y ella y su familia se ven y comparten estar felices y agradecidos, y también se hace entrega de una hoja de recomendaciones para la larga vida útil de las prótesis y para una buena salud oral, y una lija especial para pulir prótesis dentales por si más tarde le llegase a tallar o incomodar su nueva sonrisa.

Viernes 27 de septiembre:

Se hace una revisión en casa de la paciente para empezar el seguimiento con sus nuevas prótesis dentales.

Encontrando que aun la prótesis inferior le molesta un poco pero ya se ha adaptado mejor a ellas empezando a elevar su autoestima y auto desempeño de sus piezas dentales.


Viernes 4 de octubre:

Se hace la segunda revisión a la paciente y descubrimos que ha empezado a alejarse del vicio del tabaco gracias a la buena apariencia que le dan sus nuevas prótesis dentales; usa buenos hábitos de higiene y se desenvuelve mucho más fácil con las prótesis dentales.

Jueves 10 de octubre

Se hace la 3ra revisión en casa de la paciente y se observa el fácil manejo al hablar, sonreír y triturar los alimentos; se ha adaptado completamente a las nuevas prótesis dentales, se nota feliz y agradecida afirmando que con sus nuevas prótesis se ha ganado la lotería porque ha hecho cosas que hace mucho tiempo no hacía como sentirse segura para dialogar con los demás.

Se le hace entrega de la cartilla con las recomendaciones para una larga vida útil de las prótesis dentales; y los buenos hábitos de higiene oral que debe llevar.

 UNIMINUTO Corporación Universitaria Minuto de Dios	INFORME HISTORIA DE VIDA FABIOLA LOPEZ
	MEJORAMIENTO DE LA CALIDAD DE VIDA A PARTIR DE UNA REHABILITACIÓN PROTESICA; (ESTUDIO DE CASO CON PACIENTE DE 73 AÑOS DE EDAD DEL BARRIO SANTA CRUZ DE LA CIUDAD DE MEDELLIN)

1. DATOS GENERALES

IDENTIFICACION :	FABIOLA LOPEZ LOPEZ Cc N. 24*846.296
NIVEL EDUCATIVO:	PRIMARIA
EDAD:	73 AÑOS
ESTADO CIVIL:	VIUDA
FECHA:	28 DE SEPTIEMBRE DEL 2013

HISTORIA PERSONAL:

Doña Fabiola López tiene 73 años de edad nació en Pacora- Caldas, sus padres vivieron toda su vida en una finca cerca de dicho pueblo, fueron muy unidos y conservadores, su relación con ellos siempre fue de mucho respeto y obediencia; quería que se sintieran orgullosos de ella porque se sentía muy feliz de hacer parte de esta familia.

En este mismo pueblo conoce a su difunto esposo el señor Octavio Pérez Franco hace 55 años; un caballero en todo el sentido de la palabra, se casan cuando ella cumple la mayoría de edad (18 años) y después de 13 años de convivencia, se trasladan para la ciudad de Medellín (Antioquia) Vivian felizmente porque su compañero de vida era una persona muy considerada

tanto en el hogar que le ayudaba con los oficios de la casa, el cuidado de los niños; de los cuales tuvieron 4, 3 mujeres y 1 hombre, el cual también ya falleció por muerte natural hace tan solo 2 años; y fuera de casa el señor Octavio Pérez trabajaba de oficial de construcción.

Ella tan sólo curso hasta el 2do año de primaria porque fue afectada por una enfermedad llamada parálisis infantil. Dando gracias a Dios que no quedo invalida porque en esta época habían varias personas con esta enfermedad y siendo ella la única que sólo le afecto la capacidad de memorizar las cosas que estudiaba, teniendo una existencia normal en el transcurso de su vida pero a sus escasos 20 años de edad fue afectada por una neuralgia facial; trayendo como consecuencia la extracción de todas sus piezas dentales por un mal procedimiento de las personas tratantes en ese momento; le diagnosticaron un dolor cebero en sus dientes al comer y hacer cualquier función con su dentadura.

En esa época no conocían los métodos necesarios para calmar el dolor lo que hoy en día son analgésicos tradicionales o si el dolor se resiste y persisten las inyecciones directas para controlar la enfermedad.

Comenzó el consumo del tabaco a sus 13 años de edad, por la ignorancia de su padre que la mandaba a prenderle el cigarrillo y a comprarlos en ocasiones; sin pensar en las consecuencias que hoy día vivió porque su mal hábito del cigarrillo le ocasionaba mayor dolor en las encías; y aceleraba el desgaste de las mismas por lo que las prótesis dentales se desajustaban de los tejidos blandos; y sufría de enfermedad periodontal; porque la boca está llena de bacterias, estas bacterias junto con la nicotina y la placa están formando una masa llamada sarro que se deposita sobre todo el tejido oral incluyendo los dientes.

Al hacerle entender el daño que produce el cigarrillo en los pulmones, el corazón, los dientes, los huesos, y muchos más órganos, al tomar conciencia de la intoxicación del tabaco y que propicia la aparición de enfermedades reduciendo la perspectiva de vida y el cansancio que se siente en general la han motivado estos conocimientos para valorar su cavidad oral.

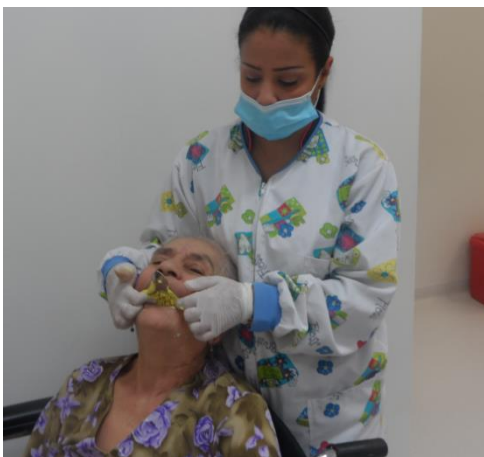Gracias a los aportes en conocimientos y en prácticas que se le brindo a doña Fabiola López ella con gran voluntad y fidelidad a las recomendaciones brindadas dejo fácilmente el tabaquismo y sus costumbres orales han mejorado por completo; sus nuevas prótesis dentales las cuida como si fueran un tesoro; porque según sus propias palabras es un gran regalo de Dios el haber conocido a las estudiantes Minuto De Dios; como si se hubiese ganado la lotería porque

antes no podía hablar con confianza porque sus prótesis dentales se salían de su cavidad bucal; su desgaste era total por su tiempo de uso que fue por más de 20 años y el exceso de tabaco las tenía en peores condiciones; su color café por consecuencia de este no le ayudaba con la estética de las prótesis dentales; sin dejar de lado el mal sabor que dejaba en su boca; tenía heridas en su boca que no querían sanar por el mismo uso del tabaco que no permite una sana cicatrización; con el contacto de sus antiguas prótesis dentales cada vez empeoraba más; su dolor era insoportable. Pero gracias a sus nuevas prótesis dentales y al dejar su vicio del tabaquismo su vida personal y psicológica cambio en todo sentido; porque sus heridas cicatrizaron; su cuerpo se siento más lleno de vida y el reflejo que percibimos en ella es totalmente positivo.

Una de sus hijas doña Nidia Pérez vive actualmente en el barrio San Blas; su hija mayor esta al cuidado de ella doña Ruby Pérez vive en el barrio Santa cruz de estrato 1; y su última hija vive en el barrio de Santo Domingo también estrato 1 doña Ofelia Pérez, todas en la ciudad de Medellín-Antioquia, son personas humildes pero con un gran corazón y gran nobleza al tratar a los demás.

Para nosotras como laboratoristas dentales fue una experiencia maravillosa el pensar que gracias a nuestros estudios de Mecánica Dental transformamos toda la vida de una persona; que por sus limitaciones orales veía la vida y todo lo que le rodeaba de manera negativa; se sentía enferma todo el tiempo, se quejaba y su salud siempre que nos recibía era: Estoy muy enfermita, pero con el procedimiento que vivió al rehabilitar su boca tan sólo a la segunda semana de estar utilizando sus nuevas prótesis dentales sonreía y nos comentaba todos los elogios que le brindaba la gente; acerca de su nueva imagen dental, haciendo que su autoestima se elevara y cambiando su mentalidad al darle la importancia que necesitaba su cavidad oral, sin darse cuenta al principio que estaba iniciando la transformación de toda su salud; porque al querer proteger su nueva imagen dejo por completo su mal vicio del tabaco; por consiguiente los resultados se sintieron en muy poco tiempo, el cansancio que antes sentía ya estaba desapareciendo por completo; su saludo ya era más enérgico y se le ve un aspecto feliz.

PROCESO DE
REHABILITACIÓN ORAL EN
FOTOS



Toma de Impresión preliminar en alginato



Cubeta individual para la toma de impresión



Vaciado en yeso tipo piedra para obtener modelos de trabajo



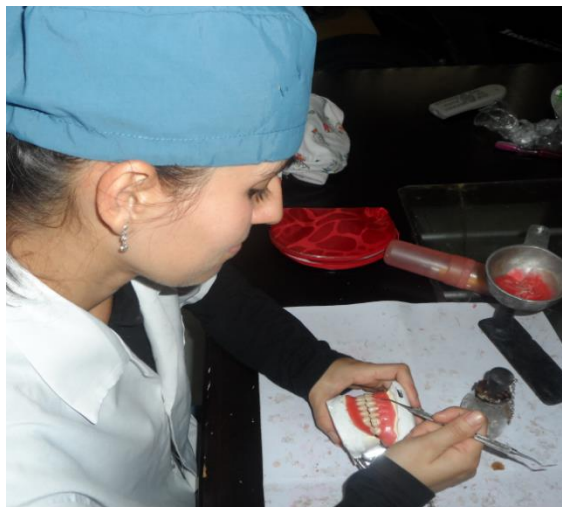Rodets superior e inferior




Montaje en el articulador



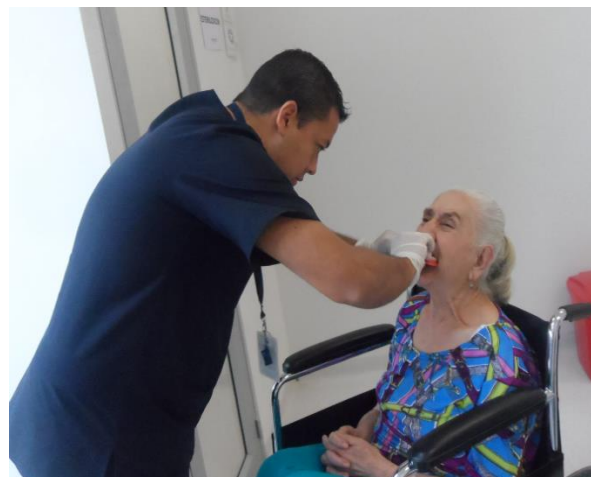
Enfilado de dientes en cera



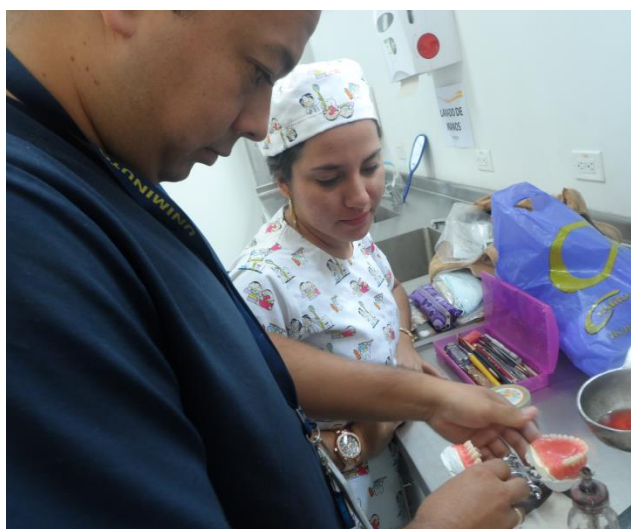Flamear para pulir el encerado



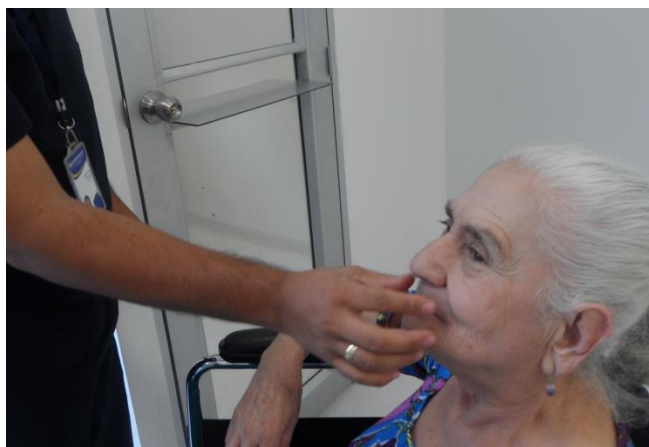Explicar al paciente sobre las prótesis dentales



Prueba en boca del enfilado de dientes en cera (estabilidad y plano oclusal).en esta prueba a la paciente se le vio que los dientes estan un poco salidos.



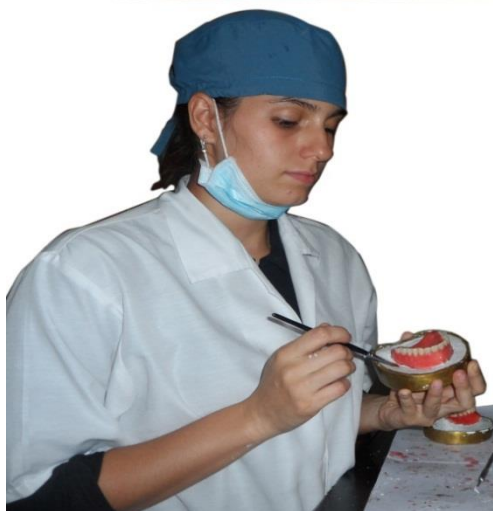Restaurando el enfilado para que se logre una estética ideal y una buena funcionalidad en el sistema estomatognático.



Aconsejando a la paciente relaje los músculos de la cara para medir de nuevo las prótesis dentales.



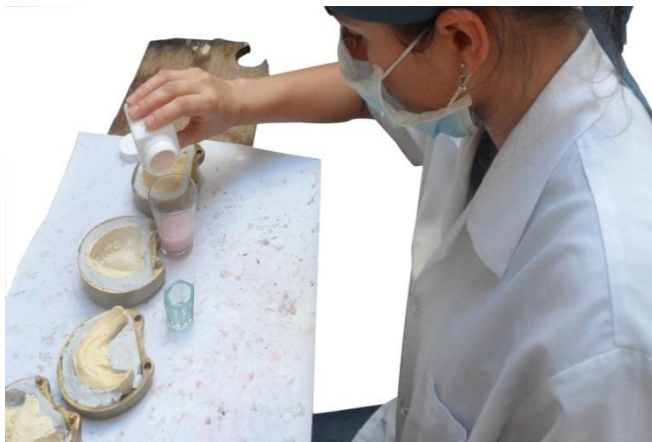Observando la nueva y hermosa sonrisa de la paciente en cera



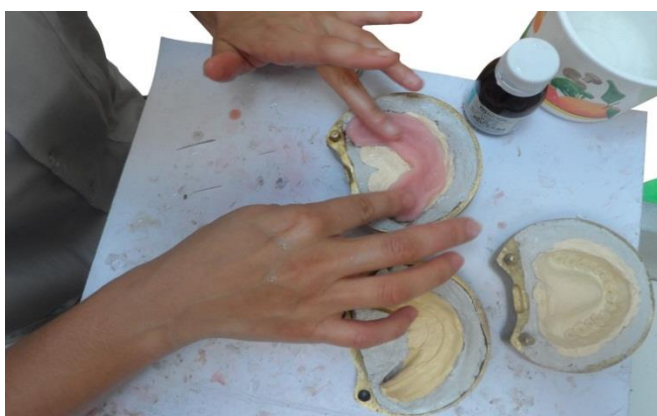Aislando el yeso y los modelos con vaselina para que no se adhiera el yeso tipo 3 al pintar los dientes y al vaciar las muflas con yeso común.



Vaciado del yeso común para tapar las muflas.



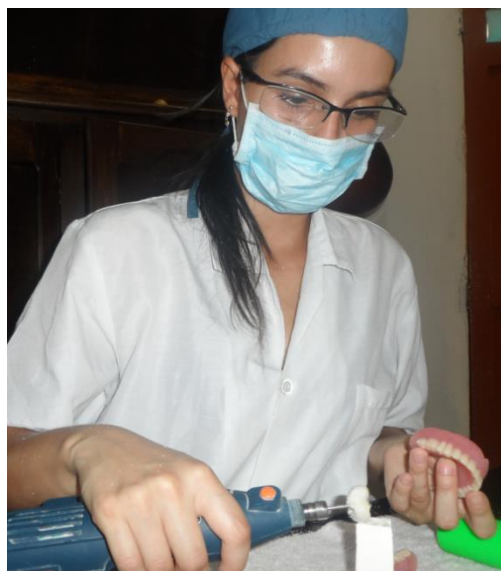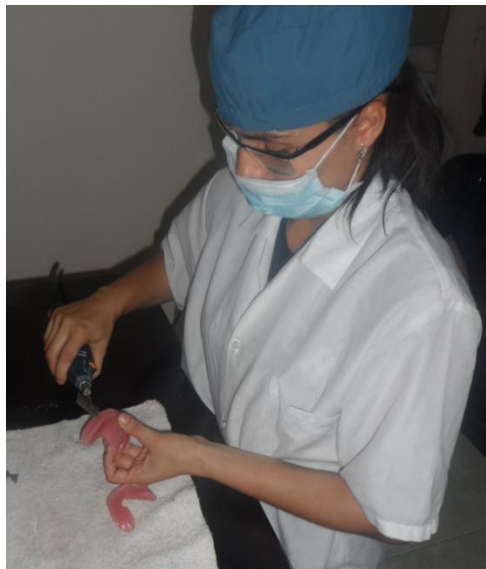
Preparacion del acrilico para las protesis



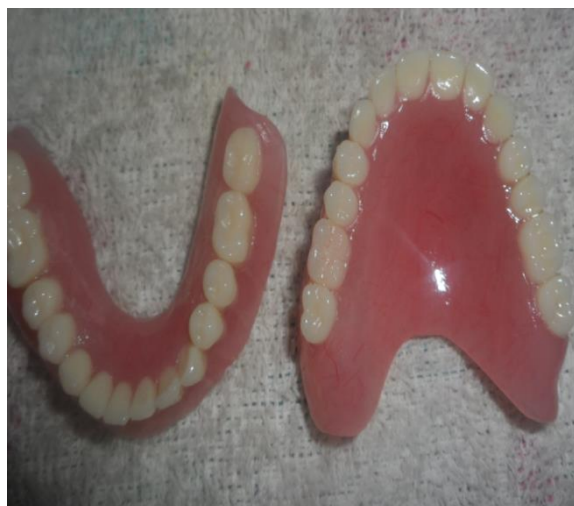
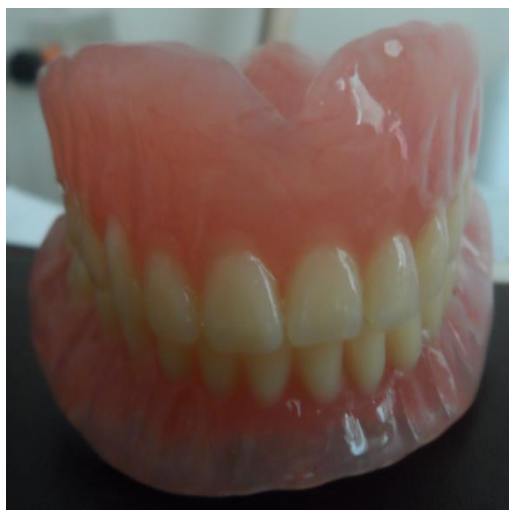Poner el acrílico en los modelos sobre los dientes para que se adhiera a ellos.



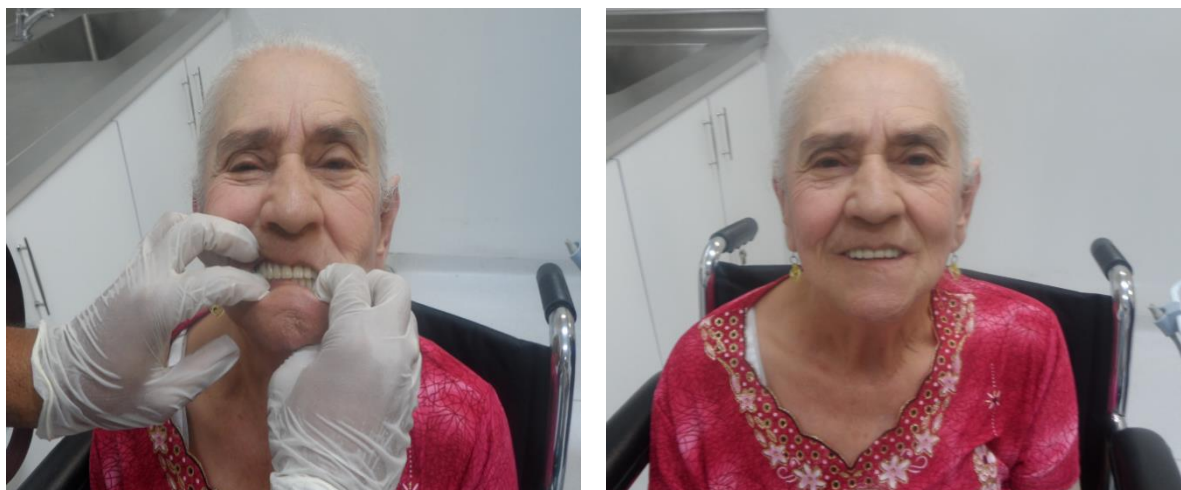Prensamos las muflas después de colocar el acrílico en los modelos y lo dejamos cocinar primero en fuego bajo, cuando empiece a hervir el agua se sube la llama por 20 min, este proceso es para no crear poros en las prótesis.



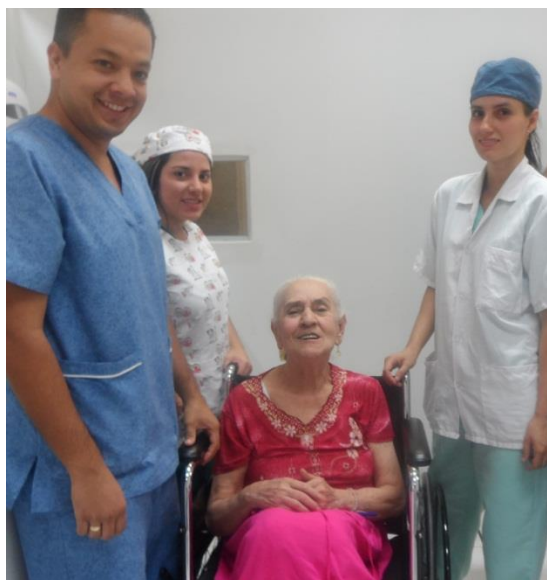Pulir y brillar las prótesis para darles un toque estético.



Prótesis dentales terminadas y pulidas.



Prueba de oclusión, fonética y estética según la línea de la sonrisa.
La nueva y hermosa sonrisa de nuestra paciente en material acrílico finalizado.



El equipo de trabajo, que con cada aporte se realizó un trabajo profesional.